

Sifilitik Üveit

İbrahim TAŞKINTUNA¹, Bülent ÖZKAN², Mehmet Yasin TEKE¹, Metin ÜNAL¹, Esin FIRAT³

ÖZET

Bu yazıda amacımız sifilitik koryoretinit tanısı alan bir hastanın etkin bir şekilde tedavi edilebilirliğini ortaya koymak ve bu vaka sebebi ile toplum sağlığı açısından çok önemli olan sifilizi ve ona bağlı gelişen üveiti tartışmaktır.

SUMMARY

The purpose of this manuscript is to demonstrate that a patient with syphilitic chorioretinitis has been treated successfully, and to study syphilis and related uveitis that is very important to public health. **Ret-vit 2001; Özel Sayı : 11 - 14.**

Sifilitik üveit, AIDS hastalarında bile meydana gelse, tedavi edilebilen birkaç üveit tipinden biridir. Erken teşhis ve tedavi ile kalıcı görme kaybının önlenmesi mümkündür. Hastalığın etkeni 30 saat gibi uzun bir replikasyon siklüsüne sahip helikal yapıdaki *Treponema pallidum* adlı bakteridir. Anglo-Sakson literatürdeki üveit vakalarının %1-3'ünden sorumludur, ve sekonder sifilizli hastaların %5-10 unda üveit gelişir.

Vaka: 48 y, erkek hasta. SSK Ankara Göz Merkezi ve Göz Bankası acil polikliniğine her iki gözde birkaç gündür süregelen kızarıklık, ağrı, bulanık görme şikayeti ile başvurdu. Yapılan oftalmolojik muayenesinde görmeleri

OD: 0.9; OS: 0.9 düzeyinde idi. Biyomikroskopik muayenede her iki ön kamarada +2-3 hücre ve flare, ön vitreusta +1 hücre saptandı. TO: OD:18; OS:17 mmHG idi. Her iki fundusun dilatasyon sonucu indirekt oftalmoskop ve 78'lik lens ile yapılan muayenesinde herhangi bir lezyona rastlanılmadı. Hasta bu bulguların ışığında akut iritis olarak değerlendirildi ve lokal kortikosteroid ve siklopleji ile tedaviye alınarak 15 gün sonra kontrole çağrıldı. Kontrolde hasta sol gözünde bulanık görmeye artış olduğunu belirtti ve yapılan muayenesinde; görme keskinlikleri OD: 1.0 ; OS: 0.2 düzeyinde idi. Biyomikroskopide sağ gözde ön kamarada tek tük hücre, sol gözde ön kamarada tek tük hücre mevcuttu. Fundus muayenesinde sağ göz normal sınırlar içinde idi; solda vitreusta +1-2 hücre vardı ve üstte retina da üstte 3 adet koryoretinit odağı ve eşlik eden

1. Uzm.Dr., SSK Ankara Göz Hastalıkları Merkezi ve Göz Bankası, I. Göz Kliniği

2. Asistan Dr., SSK Ankara Göz Hastalıkları Merkezi ve Göz Bankası, I. Göz Kliniği

3. Doç.Dr., Şef, SSK Ankara Göz Hastalıkları Merkezi ve Göz Bankası, I. Göz Kliniği

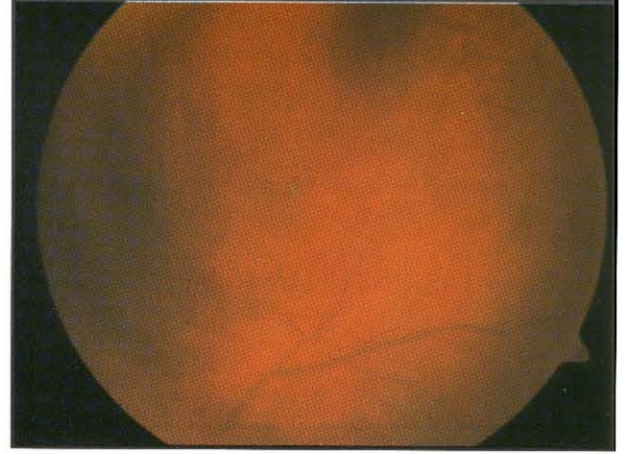
perivaskülit mevcuttu. (Resim 1) Bu bulguların ışığında hastadan CBC, sedimentasyon, 2 yönlü akciğer grafisi, PPD, TORCH, ACE, VDRL, MHA-TP ve HIV tetkikleri istendi. Tetkik sonuçlarında Anti-HIV 1-2:-, Toxo Ig G:+ ; CMV Ig G:+ ; PPD: 23mm; VDRL: yüksek + ; MHA-TP 1/1280 idi. Bu sonuçlar ile hasta sifilitik multifokal koroidit ve perivaskülit tanısı ile yatırıldı. Hastanın anamnezinde yaklaşık 1,5-2 yıl önce olan şüpheli bir cinsel ilişki mevcuttu.

Dermatoloji ve nöroloji konsültasyonları istendi. Nöroloji konsültasyonu sonucu kontrast madde ile bilgisayarlı beyin tomografisi istendi, ve normal olarak değerlendirildi. Hastaya lomber ponksiyon uygulanmadı. Hasta latent sifiliz olarak değerlendirildi ve 14 gün süre ile seftriakson 2g/G IV tedaviye başlandı. Retinadaki koryoretinit odakları ve perivaskülit bu tedaviye cevap verdi ve lezyonlar retinada retinitis pigmentosa benzeri pigment proliferasyonu ile iyileşti. (Resim 2) Hastanın son muayenesinde bu gözündeki görme keskinliği 0.7 düzeyinde idi ve fundusta üst temporal kadranda pigment proliferasyonu mevcuttu. Üçüncü ayda yapılan VDRL tetkiki hala pozitif.

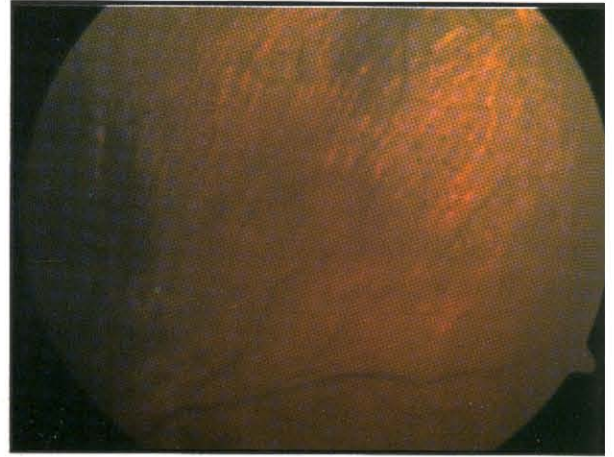
TARTIŞMA

Sifiliz hemen hemen tamamıyla seksüel ilişki, orogenital ve anorectal kontakt ve bazende öpüşme yolu ile bulaşır. En bulaştırıcı hasta grubunu deri lezyonları olan primer ve sekonder sifiliz vakaları oluşturur. Kongenital sifiliz etkenin transplasental yayılımı sonucudur. *T. pallidum* sağlam mukozal membranları ve abraze olmuş deriyi penetre edebilir.

Ortalama inkübasyon periyodu 3 haftadır¹. Birçok spiroket vakasında olduğu gibi, has-



Resim 1.



Resim 2.

talığın klinik seyri 3 evrede incelenir: primer, sekonder, ve tersiyer sifiliz.

Primer sifiliz: Şankr bu evredeki etken lezyondur, enfeksiyondan yaklaşık 4 hafta sonra ortaya çıkar ve tedavi edilmeyen hastalarda 1-2 ayda iyileşir. Lezyonlar penis, anus, rektum, serviks, vulva, dudaklar, dil, ağız mukozasında oluşabilir².

Sekonder sifiliz: Tedavi edilmeyen primer sifiliz vakalarında hastalığın başlangıç bulgularını takip eden 6 hafta-6 ay sonra sekonder sifiliz gelişir. Makülopapüler veya püstüler olabilen jeneralize bir döküntü bu safhanın karakteristiğidir. Condylomata lata bu evrenin

bir diğer karakteristik lezyonudur. Ateş, halsizlik, baş ağrısı, eklem ağrıları sistemik bulgulardır³. Hastaların yaklaşık %10 unda göz tutuluğu gelişir ve erken sekonder sifilizde granülamatöz veya nongranülamatöz anterior üveit en sık rastlanan tutulum biçimidir⁴. İritise, iris roseole, vaskülarize papüller (iris papulosa), daha büyük sarı-kırmızı nodüller (iris nodosa), ve gummata eşlik edebilir. Bu evrede fokal veya multifokal koroiditis, arteritis veya perivaskülitis görülebilir. Sekonder sifilizin geç evrelerinde gliosis, atrofi ve pigment proliferasyonu mevcuttur; klinik tablo retinitis pigmentosaya benzer. Nöroretinit de yine bu evrenin lezyonudur.

Latent sifiliz: Başlangıç enfeksiyonu takip eden ilk yıl içinde enfeksiyöz muko-kutanöz lezyonlarda rekürrens olabilir ve bu evreye erken latent sifiliz denir. Geç latent sifiliz enfeksiyonu takiben 1 yıl sonra ortaya çıkar ve bu evrede relapslar nadirdir. Tedavi edilmeyen hastaların çoğu bu geç latent evrede kalır; bununla birlikte hastaların %30 unda tersiyer sifiliz gelişir.

Tersiyer sifiliz: 3 grup altında incelenir: benign tersiyer sifiliz, kardiyovasküler sifiliz, nörosifiliz. Nörosifilizin karakteristik bulguları iristeki gummata ve Argyll Robertson pupillasıdır. Tabes dorsalis spinal kordun posterior kolonunun ve posterior kökünün tutulduğu ağrı, ataksi, duyuşal değişiklikler, azalmış tendon refleksleri, ve göz bulguları (Argyll Robertson, optik atrofi) ile seyreden bir nörosifiliz formudur.

Sifilizin tanısı anamnez, fizik muayene ve laboratuvar testleri ile konur. Klinik uygulamada sifilizin tanısında serolojik testlerin önemi büyüktür. En sık kullanılan tarama testleri Veneral Disease Research Laboratory

(VDRL) ve rapid plasma reagin (RPR) testleridir. VDRL nin sensitivite ve spesifitesi hastalığın evresine göre değişmektedir. VDRL primer şankrın görülmesini takiben 1-2 haftada pozitifleşmeye başlar ve sekonder sifilizli hastaların %99 unda pozitifdir⁵. Latent sifiliz veya geç sifiliz vakalarının sadece %70 inde test pozitifdir. Ayrıca tedaviyi takiben VDRL negatif hale gelmektedir. FTA-ABS (fluorescent treponemal antibody absorption) ve MHA-TP (microhemagglutination assay-T pallidum) testleri sifiliz için spesifik testlerdir. Pozitif VDRL veya RPR aktif hastalığa işaret etmektedir ve bakteri ile karşılaşıldığını göstermektedir.

Bir yıldan uzun süre ile sifilizi olan hastalar serebro spinal sıvı (SSS) incelemesi için lumbal ponksiyon yapılmalıdır. Latent sifilizde VDRL ve FTA-ABS (MHA-TP) serumda pozitif, SSS da negatiftir. Tersiyer sifiliz veya nörosifiliz de SSS ve serum FTA-ABS (MHA-TP) pozitif fakat serum VDRL düşük veya negatiftir.

Sifiliz tanısı konulduğunda sistemik tedavi endikedir. Tedavi hastalığın evresine göre değişiklik gösterir.

Primer ve sekonder sifilizde: Procain penisilin 2.4 milyon ü + probenecid 1g po /gün x 10 gün Penisiline alerji varsa eritromisin veya tetrasiklin 500mg po x 4/gün x 14 gün veya doxycycline 200 mg po/gün x 14 gün

Latent ve tersiyer sifilizde: Kristalize penisilin G 2-4 milyon ü IV x 6/gün x 10 gün Seftriakson (IV veya IM)1-2 g /gün x 14 gün

Hastamıza tetkikler sonucu latent sifiliz tanısı konduktan sonra intravenöz Seftriakson ile tedaviye başlanmış, bu tedaviye cevap alınmış, ve retinadaki lezyonları iyileşmiştir. Tedaviyi

takiben 3,6 ve 12. aylarda VDRL titreleri tekrarlanmalıdır, başarılı bir tedaviyi takiben bir yıl içinde test sonucu non-reactive hale gelmelidir. Hastamızdaki 3. aydaki VDRL sonucu henüz pozitif.

Bu vakanın da bize gösterdiği gibi, sifilizin tıptaki en büyük taklit edici hastalıklardan biri olduğu unutulmamalıdır. Sifiliz AIDS'li vakalarda bile uygun antimikrobiyel ilaçlarla tedavi edilebildiğinden ayrıca toplum sağlığı açısından önemi yüzünden tüm üveit vakalarında muhtemel teşhiste akılda tutulmalıdır.

KAYNAKLAR

1. Sparling PF; Natural history of syphilis. In Holmes KK, Per-Anders M, Sparling PF, Wiesner PJ, editors: Sexually transmitted diseases, New York 1990, McGraw-Hill, p 214.
2. Chapel TA. The variability of syphilitic chancres. Sex Transm Dis 1978. 5: 68-70.
3. Chapel TA. The signs and symptoms of secondary syphilis. Sex Transm Dis 1980. 7: 161-4.
4. Woods AC. Syphilis of the eye. Am J Syph Gonorr Vener Dis 1943. 27: 133-86.
5. Tramont EC. Treponema pallidum (syphilis). In Mandell GL, Douglas RG Jr, Bennett JE, editors: Principles and practice of infectious diseases, New York, 1990, Churchill Livingstone, p 1803.