

Günümüzde İndosiyanın Yeşili Anjiografi

Sibel Kadayıfçılar¹, Pınar Aydın¹

ÖZET:

Son yıllardaki teknolojik gelişmeler sayesinde indosiyanın yeşili anjiografi, pek çok koryoretinal hastalıkta kullanım alanı bulmaktadır. Yaşa bağlı makula dejenerasyonunda, gizli koroid neovaskularizasyonlu olguların tanısında indosiyanın yeşili önemli rol oynamakta ve laser fotokoagülasyon tedavisinin etkinliğini arttırabilmektedir. Koroidin çeşitli enflammatuar hastalıklarında ve santral seröz koryoretinopatide hastalık mekanizmalarını anlayabilmemizi kolaylaştırabilecek indosiyanın yeşili anjiografi patternleri görülmüştür. Tecrübe arttıkça, indosiyanın yeşili anjiografi koryoretinal olaylarda patojenezin aydınlatılmasına ve bu sayede yeni tedavi yaklaşımlarına olanak sağlayabilir.

ANAHTAR KELİMELEER : İndosiyanın yeşili anjiografi, yaşa bağlı makula dejenerasyonu, santral seröz koryoretinopati, koroid tümörleri, serpijinöz koroidopati.

SUMMARY:

Recent technological innovations have led indocyanine green angiography to find clinical application in many chorioretinal disorders. In age-related macular degeneration, indocyanine green angiography may play an important role in the diagnosis of patients with occult choroidal neovascularization, leading to increased efficacy of laser coagulation treatment. In several choroidal inflammatory conditions, as well as central serous chorioretinopathy, distinct indocyanine green angiography patterns, which may facilitate better understanding of the disease processes, have been observed. With greater experience, indocyanine green angiography may provide a better understanding of the pathogenesis and thus new treatment approaches for several chorioretinal conditions. **Ret-vit 1999; 7: 86 - 95.**

KEY WORDS : Indocyanine green angiography, age-related macular degeneration, central serous chorioretinopathy, choroidal tumors, serpiginous choroidopathy.

İndosiyanın yeşili anjiografi (İSYA), son yıllarda özellikle yaşa bağlı makula dejenerasyonunda olmak üzere koroidi ingilindiren hastalıkların tanı ve izleminde floresein anjiografiye önemli bir yardımcı haline gelmiştir.¹⁻⁵ Koroid damarlarının ve has-

talıklarının görüntülenmesinde indosiyanın yeşili (İSY) iki özellik nedeniyle floreseine üstün bulunmaktadır: İSY'nin maksimum absorpsiyonu (790-805 nm) ve emisyonu (835 nm) kızıl ötesi ışık spektrumuna yakındır. Daha uzun olan kızıl ötesi dalga boyları, hemoglobin, melanin, lipofusin ve ksantofil gibi oküler pigmentlerden daha az etkilenir^{6,7}. İkinci özellik

1 Dr., Başkent Üniversitesi Tıp Fakültesi Göz Hastalıklar Anabilim Dalı.

ise, dolaşımdaki İSY'nin çok büyük kısmının plazma proteinlerine bağlı olmasıdır. Böylelikle koryokapillaristeki kapiller fenestrasyonlardan sızıntı, floreseine göre çok daha az olmakta ve koroid damarları daha iyi görülebilmektedir^{6,7}.

İSYA yirmi yılı aşkın süredir kullanımdadır; buna rağmen koroidin incelenmesinde floresein anjiografiye üstünlüğü, görüntüleme sistemlerinde son yıllardaki teknolojik gelişmeler sayesinde ortaya konulabilmiştir⁷⁻⁹. Günümüzde İSYA başlıca iki temel sistem aracılığıyla gerçekleştirilmektedir. Modifiye fundus kamera sisteminde, 100-wattlık halojen lamba, imajı kaydederken odaklayabilmek ve işlemi eş zamanlı izleyebilmek için 512x512-çizgilik (retinaya toksik etkiyi azaltmak için düşük rezolüsyonlu) bir monitör ve 300-watt-saniyelik senkronize ksenon flaş yer almaktadır⁷. Zamansal rezolüsyonu düşük olan bu sistem, saniyede 1 görüntü kaydedebildiği için erken dolma fazının detaylı ve dinamik değerlendirilmesinde yeterli değildir. İkinci sistemin temelinde ise "Scanning Laser Ophthalmoscopy (SLO)" vardır. SLO ile retina, halojen lambadan 10, ksenon flaşından ise 1000 kat daha az ışığa maruz kalmakta, bu da saniyede 30 görüntü alınmasını mümkün kılmaktadır⁷. SLO-İSYA'nın zamansal ve uzaysal rezolüsyonu daha yüksektir. Erken faz görüntüleri kaydedilebilmektedir. Ancak piyasadaki SLO-İSYA sistemleri geç fazdaki imajların özellikle "sıcak noktaların" kaydında modifiye fundus kamera sistemlerin yerini tutamamaktadır.

GÜVENLİK :

1960'lardan beri kardiyak akım çalışmalarında da kullanılan İSY, yan etkiler açısından oldukça emindir. Kardiyak-hepatolojik incelemelerden oluşan bir seride 240.000 int-

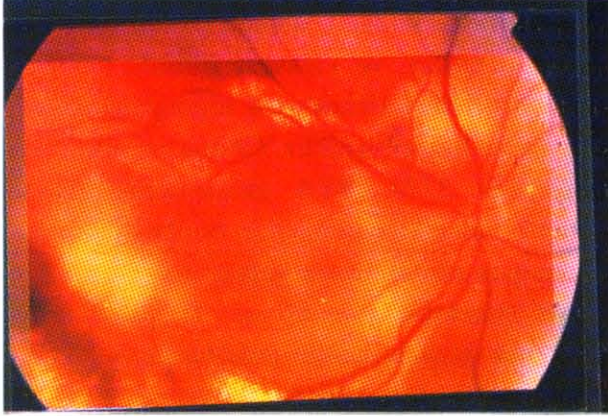
ravenöz İSY enjeksiyonunun yalnızca dördünde yan etki bildirilmiştir. Bir kişide ürtiker, diğer üç kişide biri ölümlü sonuçlanan anafilaktik reaksiyonlar görülmüştür¹⁰. Hope-Ross ve ark.¹¹ 1923 İSYA'nın 3'ünde (%0.15) hafif (bulantı, kusma), 4'ünde (%0.2) orta derecede (ürtiker), ve yalnızca birinde (%0.05) ciddi (anafilaksi olmaksızın hipotansiyon) reaksiyonlar bildirmişlerdir. Obana ve ark.¹² da Japonya'da 3774 İSYA girişiminin 13'ünde (%0.34) yan etki saptamışlar, bunların ikisi hipotansiyon olmak üzere yalnızca üçü (%0.11) tedavi gerektirmiştir. Olsen ve ark.¹³ 618 İSYA'nın birinde ciddi anafilaktik şok tablosuyla karşılaşmışlardır. İntravenöz kullanımda İSY'ni sulandırmak için kullanılan aköz çözücü, kristalizasyonunun önlenmesi amacıyla sodyum iyodür içermektedir. Bu nedenle bilinen iyot allerjisi İSYA'nın kesin kontrendikasyonudur. Allerji öyküsü, karaciğer hastalığı, hemodiyaliz ve hamilelik ise göreceli konterdikasyonlar arasındadır¹⁴.

KULLANIM ALANLARI:

Yaşa Bağlı Makula Dejenerasyonu:

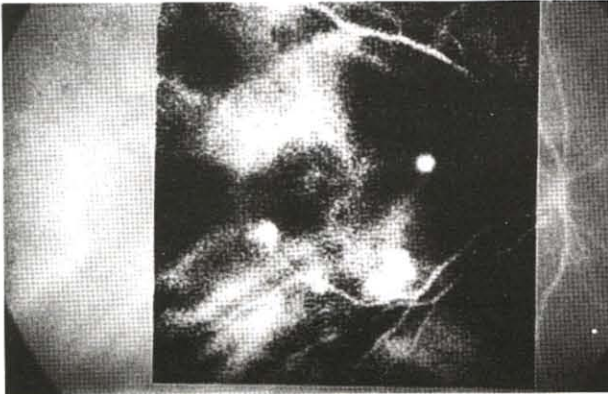
Koroid neovaskülarizasyonlarının kesin yerinin ve sınırlarının floresein anjiografi ile belirlenmesi, floreseinin çevre dokulara hızlı yayılışı, ya da hemoraji veya eksudaların maskeleyesi nedeniyle % 87'lere varan oranlarda engellenmektedir¹⁵. İSYA çalışmaları floresein anjiografi ile iyi belirlenemeyen koroid neovaskülarizasyonlarının tanısı ile lokalizasyonu üzerine yoğunlaşmaktadır. Floresein anjiografideki gizli koroid neovaskülarizasyonu, İSYA'de çeşitli şekillerde tanımlanmaktadır. Guyer ve ark.^{16,17} hiperflöresansı optik diskle mukayese ederek küçük, iyi sınırlı olanları "hot-fokal spot (sıcak nokta)" (Resim 1 a,b), diskten büyük olanları sınırları belirli ya da belirsiz olmak üzere "plak neovaskülarizasyon"

(Resim 2) olarak adlandırmakta, plağın içinde ya da kenarında *sıcak nokta* varlığı ayrıca belirtilmektedir. Bin göz içeren serilerinde, bu sınıflandırmaya göre dağılım, net değerlendirildi-



Resim 1a

Eksudatif tip yaşa bağlı makula dejenerasyonlu bir olgunun renkli fundus resmi.

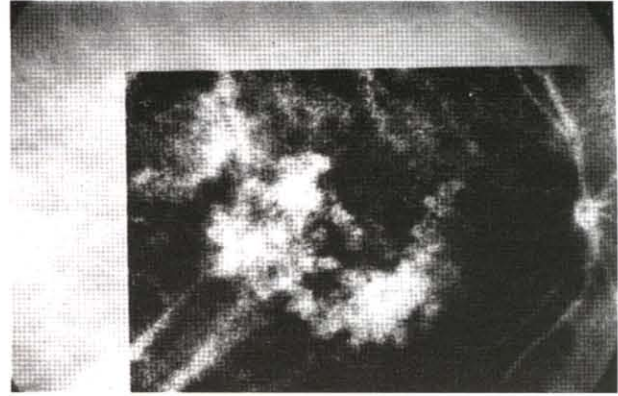


Resim 1b

Aynı olguda İSYA ile multipl sıcak nokta.

rilemeyen 16 göz hariç, Tablo 1'de görülmektedir¹⁷. Regillo ve ark.⁴ ise İSYA'da hiperfloresansı 1-keskin sınırlı ektrafoveal, 2-keskin sınırlı foveal, 3-sınırları net seçilemeyen, 4-karışım ve 5-normal olmak üzere gruplandırmışlardır.

Yanuzzi ve ark.³ 1992'de, 129 gizli koroid neovaskülarizasyonlu olgunun 118'inde İSYA ile tanı konabildiğini, ve bunların 50'sinin (% 39) sınırlarının belirlenebildiğini bildirmişlerdir. Regillo ve ark.⁴ da iyi belirlenemeyen 101 koroid neovaskülarizasyonunun 40'ının



Resim 2

İSYA ile plak neovaskülarizasyon.

Tablo 1: Gizli koroid neovaskülarizasyonlu gözlerde İSYA ile lezyonların dağılımı (17).

| | Göz sayısı | % |
|---------------------------------------|------------|----|
| Fokat spot | 283 | 29 |
| Plak | 597 | 61 |
| Keskin sınırlı | 265 | 27 |
| Sınırları belirgin olmayan | 332 | 34 |
| Kombine | 84 | 8 |
| Plak kenarında sıcak nokta | 35 | 3 |
| Plak üzerinde sıcak nokta | 37 | 4 |
| Plak ile ilişkisi olmayan sıcak nokta | 12 | 1 |
| Diğer | 20 | 2 |
| Birden çok nokta | 7 | 1 |
| Hiperfloresans olmaması | 13 | 1 |

İSYA ile belirgin hale geldiğini, bunların yarısının ektrafoveal olduğunu ve 19 olgunun 12'sinde laser fotokoagülasyon tedavisinin başarılı olduğunu ifade etmektedirler. Reichel ve ark.¹⁸ intraretinal ya da subretinal hemorajinin maskeleyesi nedeniyle floresein anjiografi ile görülemeyen koroid neovaskülarizasyonlarını ancak İSYA ile değerlendirebilmişlerdir. Bir başka çalışmada ise, İSYA ile gizli koroid neovaskülarizasyonu ya da pigment epitel dekolmalarının % 50'si keskin sınırlı hiperflo-

resans, % 31' sınırları belirsiz hiperfloresans göstermiş % 19'uda floresans izlenememiş, pigment epitel dekolmanı olan gözlerin % 82'sinde İSYA'deki hiperfloresansın floresein anjiografidekine göre daha belirgin sınırlı olduğu görülmüştür¹⁹.

Bu konuda ülkemizde de çalışmalar yapılmaktadır. Ülkemizde İSYA'nın öncüsü olan Atmaca ve ark.²⁰ 84 gözde, 40 (%47.6) klasik, 37 İSYA ile görülebilen (%44) gizli, 7 gözde (% 8.3) klasik+gizli koroid neovaskülarizasyonu bildirmişlerdir. Akar ve ark.²¹ da, şüpheli koroid neovaskülarizasyonlarının % 33'ünün laser tedavisinden fayda görebilecek konumda olduğunu İSYA ile saptamışlardır.

İSYA bulgularının tedavideki yerini belirlemek amacıyla Slakter ve ark.²² bir ön çalışmada 87 olgunun İSYA ile saptanan lokalize lezyonlarına laser fotokoagülasyon tedavisi uygulamışlar ve 6 aylık takipte % 56 olguda eksudasyonların kaybolduğunu, görmenin sabit kaldığını ya da daha iyileştiğini tesbit etmişlerdir. Guyer ve ark.²³ 23 gizli koroid neovaskülarizasyonu olgusunda, İSYA'de plak kenarındaki "sıcak noktaların" laser fotokoagülasyonu ile 1 yılda %69 olguda görmenin korunduğunu ya da arttığını bildirmektedir. Yaşa bağlı makula dejenerasyonunda bir başka önemli sorun da neovaskülarizasyonun nüksüdür. Sorenson ve ark.²⁴, İSYA ile 66 olgunun 64'ünde (%97) nüks ile uyumlu geç boyanma saptamışlar ve laser tedavisi uygulanabilen 29 hastanın 18'inde (% 62) anatomik ve görsel başarı bildirmişlerdir. Son yıllardaki bir diğer gelişme ise İSY ile boyanan koroid neovaskülarizasyonlarının 810 nm emisyonlu diod laser ve ablasyonudur. Diod laserden yalnızca İSY tutan dokuların etkilendiği, komşu dokuların, özellikle nörosensoryel retina ve retina pigment epitelinin korunduğu öne sürülmektedir. Reichel ve rak.²⁵, diod laser uy-

guladıkları 10 subfoveal olgunun hepsinde neovaskülarizasyonun kapandığını ve skar dokusu geliştiğini bildirmişler; 15 aylık izlemde 9 hastada görme keskinliğinin stabil kaldığını ancak uzun dönemde laser skar alanında ortaya çıkabilecek atrofik ya da dejeneratif değişikliklerin ilerleyici görme kaybına yol açabileceğini belirtmişlerdir. Diod laser uygulanırken İSY'nin nörosensoryel retinaya sızmadığından emin olunmalıdır²⁶. Kuhn ve ark.²⁷, vaskülarize pigment epitel dekolmanlı olgularında İSYA'daki fokal spotlara laser fotokoagülasyon tedavisi sonrası görme keskinliğinin % 86 gözde azaldığını, kontrol grubunda bu oranın % 77 olduğunu, fokal spotun tedavi uygulanan % 25 gözde kaybolduğunu ve %93 olguda koroidal ve retinal damarlar arasında anastomozlar olduğunu saptamışlardır. Slakter ve ark.²² da pigment epitel dekolmanlı olgularda koroid neovaskülarizasyonunun kapatılmasının daha zor olduğunu belirtmektedirler.

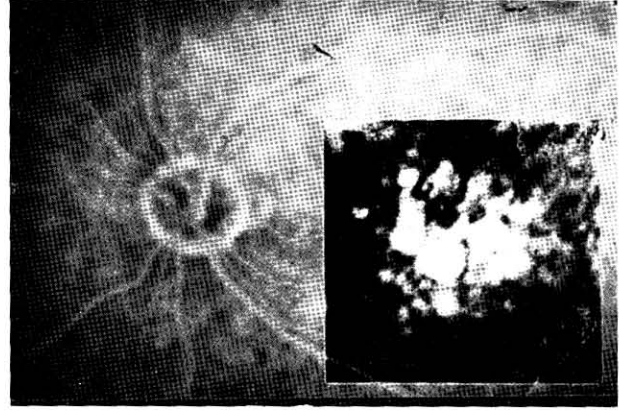
İSYA kılavuzluğundaki laser tedavilerinin temeli, İSYA'daki hiperfloresan lezyonların koroid neovaskülarizasyonu alanlarına tekabül ettiği hipotezidir. Hiperfloresan bölgelere uygulanan laser fotokoagülasyonu ile eksudatif bulguların kaybolması bu hipotezi desteklemektedir. Chang ve ark.²⁸, floresein anjiografisi özellik göstermeyen, ancak İSYA'de plak hiperfloresans görülen bir olguda subretinal ince fibrovasküler proliferasyonu histopatolojik olarak göstermişlerdir. Bir başka çalışma da koroid neovasküler membran eksizeyonu öncesi İSYA uygulanarak membranların histopatolojik özelliklerinin İSYA görünümü ile ilgisi araştırılmış, İSYA'daki hiperfloresansın belirgin olmamasıyla membranın retina pigment epiteli altı ya da nörosensoryel retina altı yerleşimi arasında anlamlı ilişki saptanmamıştır²⁹.

Klasik koroid neovaskülarizasyonlarının belirlenmesinde floresein anjiografi, ince ka-

pillerleri ve klasik koroid neovaskülarizasyonunun ilerleyen kenarlarındaki aktif proliferasyonu daha iyi göstermesi sebebiyle İSYA'ye üstün bulunmaktadır³⁰. Klasik koroid neovaskülarizasyonu çevresindeki hipofloresan alanın İSYA'de izlenememesi İSYA ile sınırların belirlenmesini güçleştirmektedir³⁰. Avvad ve ark.³¹, 25 klasik koroid neovaskülarizasyonunun % 24'ünde erken, % 48'inde ise geç dönemde keskin sınırlı hiperfloresans, % 20'sinde sınırları belli olmayan hiperfloresans izlenmişlerdir. Floresein anjiyografide klasik ve gizli koroid neovaskülarizasyonunun birlikte izlendiği 2 olguda İSYA ile daha geniş keskin sınırlı hiperfloresansın görüntülenebilmesi nedeniyle de gizli bölümü olan olgularda İSYA'nin gerektiği sonucuna varılmıştır.

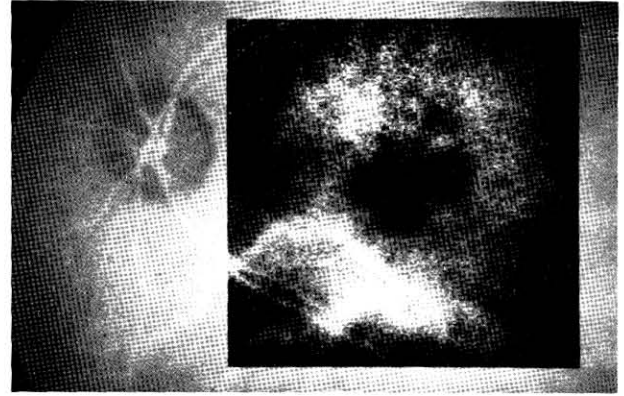
İSYA'nin pigment epitel dekolmanlı olguların takibindeki yeri de araştırılmaktadır: Yazawa ve ark.³² İSYA'yi beraberinde koroid neovaskülarizasyonu görülmeyen pigment epitel dekolmanlarının izleminde kullanmışlar; İSYA'deki düzensiz hipofloresansın koroid neovaskülarizasyonu gelişimiyle korelasyon gösterdiğini, İSYA'de düzensiz hiperfloresans görülen gözlerde ise retina pigment epitel atrofisi geliştiğini saptamışlardır.

Drusenin floresein anjiyografi ve İSYA görünümünün farklı olduğu izlenmiştir. İSYA'de drusenin boyunuta bağlı olarak erken ya da geç safhada koroid floresansının % 86-%89 oranında, değişen derecelerde bloke olduğu saptanmıştır^{33,34} (Resim 3a,b). İSYA'de senil drusenin koroid floresansını maskeleydiği, genç hastalardaki herediter drusenin ise hiperfloresan olduğu izlenmiştir. Juvenil drusenindeki geç hiperfloresansın, drusen bölgesindeki koryokapillariste damarlanma artışını gösterebileceği düşünülmüştür. Koroid perfüzyonunda belirgin defekt izlenmemiş, bu nedenle yaşa bağlı makula dejenerasyonunda koroid perfüzyonundan ziyade retina pigment



Resim 3a

Yumuşak drusen-FFAde geç dönemde boyanma.



Resim 3b

Yumuşak drusen-İSYA de hipofloresans.

epiteli bozukluklarının önemli olduğu sonucuna varılmıştır³³

İSY çeşitli koryoretinal hastalıkların patofizyolojisini aydınlatmak için de kullanılmaktadır. Geçtiğimiz yıllarda bu konuda pek çok çalışma yayınlanmıştır. Bunları aşağıdaki şekilde inceleyebiliriz:

Santral seröz retinopatide dış kan-retina bariyerinin bozulmasına yol açan temel olayın ne olduğu kesin olarak bilinmemektedir. Guyer ve ark.³⁵, santral seröz retinopatili olguda İSYA ile yalnızca retinal pigment epitelinden aktif sızıntı alanında değil, oftalmoskopi ya da floresein anjiyografi ile salim görülen alanlarda da fokal ya da yaygın olarak artmış koroidal permeabilite bildirmişler, eski pigment epitel

dekolmanlarının geç fazla hiperfloresans ile çevrili hipofloresan sahalar şeklinde görüldüğünü saptamışlardır. Piccolino ve ark.³⁶, 145 santral seröz retinopatili hastanın % 2.7'sinde koroid perfüzyon defekti görüldüğü halde % 98.6'sında koroidde boya yayılımı izlemişler ve bu hastalıkta zonal koryokapiller hiperpermeabilitenin primer bozukluk olduğunu ileri sürmüşlerdir. Prunte ve Flammer³⁷ ise, İSYA ile hasarlı retina pigment epiteli bölgesinde arteriyel dolmada gecikmeyi takiben koroidal hipoperfüzyon ve bir ya da daha fazla sayıda koroid lobülünde dilate kapillerler ve boşaltıcı venüller izlemişler ve iskemi sonrası kapiller ya da venöz konjesyonun koroidal hiperpermeabilitenin nedeni olabileceği kanaatine varmışlardır.

Akut multifokal plakoid pigment epitelyopatide Howe ve ark.³⁸, oftalmoskopideki lezyon bölgelerinde erken ve geç safhalarda koroid hipoperfüzyonu gözlemişlerdir. Dhalliwal ve ark.³⁹ ise, etkilenen bölgelerde koroidin tümüyle hipoperfüze olduğunu bildirmektedirler. Bu çalışmalar hastalık patojenezinin retina pigment epitelinden ziyade koroidde olduğu hipotezini desteklemektedir. Park ve ark.⁴⁰, hem aktif hem de iyileşmiş lezyonların İSYA'de hipofloresan görüldüğünü izlemişler; hastalık patojenezinin en iyi olarak, koroid dolaşımının oklüziv vaskülite sekonder kısmi tıkanıklığı ile açıklanabileceğini bildirmişlerdir. Müftüoğlu ve ark.⁴¹ da akut dönemi geçirmiş olan iki olguda, lezyon sahalarında erken safhadan itibaren hipofloresans izlemişlerdir.

Genç erişkinleri etkileyen genellikle tek taraflı görme kaybı ile beraber retina pigment epiteli seviyesinde ufak beyaz noktasal lezyonlarla karakterize multipl evanessent beyaz nokta sendromunda, İSYA ile geç dönemde lezyon bölgelerinde klinik olarak ya da flo-

resein anjiografi ile görülenden daha yaygın, iyileşme ile düzelen hipofloresans izlenmiş, bu sendromda retina pigment epiteli ve fotoreseptörlerin yanı sıra koryokapillaris ya da prekapiller arteriollerin de etkilendiği sonucuna varılmıştır^{42,43}.

Quaranta ve ark.⁴⁴, "anjioid streak"lerin İSYA ile daha iyi değerlendirildiğini belirtmektedir. İSYA ile anjioid streakler koroid floresans kaybolduktan 30-45 dakika sonra en belirgin hale gelmektedir. Beraberindeki koroidal neovaskularizasyon daha erken dönemde hiperfloresans verirken geç dönemde sızdırmaktadır ve sınırları da daha az belirlidir. Portakal kabuğu görünümü İSYA ile ince, karanlık noktalar olarak izlenmektedir ve oftalmoskopik yada floresein anjiografik görünümünden daha yaygındır. Psödoksantoma elastikumlu bir olguda da floresein anjiografi ile yalnızca anjioid streakler ve koroid neovaskularizasyonu görülürken, İSYA ile arka kutupta yaygın retiküler pattern izlenmiş, diğer diagnostik yöntemlerle gösterilmeyen bazal membran bozukluğunun bu şekilde ortaya konulabileceği düşünülmüştür⁴⁵.

Shields ve ark.⁴⁶ çeşitli koroidal tümörlerin İSYA bulgularını tanımlamışlardır. İSYA, amelanotik koroid melanomu, koroid metastazları ve koroid hemanjiomlarının ayırıcı tanısında yardımcıdır. Amelanotik melanomlarda hiperfloresans pigmente tümörlere göre daha erken ortaya çıkmaktadır. Metastatik tümörlerde hiperfloresans yaygın ve homojen izlenmekte, geç dönemde floresans koroiddekine eş hale gelmektedir (izofloresans). Tümör bölgesinde flu olarak koroid patterni seçilebilmektedir. Koroid hemanjiomlarında erken fazla dantela şeklinde hızlı hiperfloresans, geç fazla ise boyadan arınma "washout" görülmüştür. Piccolino ve ark.⁴⁷, İSYA ile koroid hemanjiomlarının sınırlarının

daha belirgin izlendiğini, özel bir teknikle besleyici ve toplayıcı damarların net olarak görüntülenebildiğini ve tümörün aşağısında koroidal iskemi izlendiğini bildirmektedirler.

Andersen ve ark.⁴⁸ koroidal melanom ve nevusların ayırıcı tanısında İSYA'nin de faydalı olabileceğini düşünmüşler, floresein anjiyografi ile melanom yüzeyindeki retinal damarlarda floresans, yer yer güve yeniği tarzında floresans ve geç safhada yaygın boyanma saptamışlar, nevu ise çok flu izlemişlerdir. İSYA ile melanom içinde, koroiddekinin aksine birbirine paralel, dilate damarlar görülmüş, nevusun ise koroid floresansını bloke ettiği ve sınırlarının belirgin olduğu izlenmiştir.

Harino ve ark.⁴⁹ metastatik tümörlerin floresein anjiyografi ve İSYA görüntülerini incelemiş, büllöz retina dekolmanı ile birlikte olan tümörlerin büyüklüğünün değerlendirilmesinde İSYA'nin faydalı olduğu kanaatine varmış; tümör etrafındaki hiperfloresansın, enflamasyona ya da normal koroid damarlarıyla tümör dolaşımı arasındaki nutrisyonel değişime bağlı olabileceğini öne sürmüşlerdir.

Koroidal osteomlu olgular da İSYA ile incelenmiştir.⁵⁰ Koroid osteomu, sarı-beyaz bir kısım ve çevresinde turuncu bir kısım olmak üzere iki kısımdan oluşur. İSYA'nin erken fazında osteomun maskeleyesine bağlı hipofloresans görülmüş, bu hipofloresansın osteomun turuncu kısmına denk gelen bölgede sarı-beyaz kısımına göre daha fazla olduğu izlenmiştir. Geç dönemde de sarı-beyaz kısmın maskeleyesi sürmüş, ancak bazı kısımlarda hiperfloresans ortaya çıkmıştır.

Mutoh ve ark.⁵¹, İSYA ile dejeneratif miyopik posterior stafilomlu gözlerde retrobulber damar yapısını izlemişler ve posterior silier

damarların retinal damarlardan önce olduğunu ve göz pozisyonuyla bu damarlarının pozisyon ve boyutlarının değiştiğini görüntülemişlerdir. Patolojik miyoplarda yapılan bir başka çalışmada da, floresein anjiyografi ve İSYA görüntüleri değerlendirilmiş, koroid neovaskülarizasyonu floresein anjiyografi ile 98 gözde, İSYA ile 82 gözde saptanmış, lacquer crackler ise İSYA ile daha yaygın ve belirgin izlenmiştir⁵².

Stargardt hastalığında floresein anjiyografide görülen sessiz-karanlık koroidin İSYA ile sessiz olmadığı, detay seçilebildiği görülmüştür.⁵³ Boya verilisinden itibaren 20 saniye içinde atrofik makula lezyonu olan olgularda koroid damarlarının bir bölümü görülememiş ancak büyük koroid damarları izlenebilmiştir. Retinadaki benekler hipofloresan olarak izlenmiş ve İSYA'ni artan şekilde bloke etmişlerdir. Bunun koroiddeki İSYA'nin uzaklaşmasına bağlı olduğu düşünülmüştür.

Parodi ve Ravalico⁵⁴, alttaki retinal damarların izlenemediği ve floresein anjiyografi ile tanı konamayan geniş maküler hemorajili 9 olguda İSYA ile retinal alteryal makroanevrizmaları görüntüleyebilmişlerdir.

Serpiginöz koroidopati olgularına da İSYA uygulanmış, floresein ve İSYA anjiyografi özelliklerine göre yeni bir evreleme önerilmiştir⁵⁵

- 1- Subklinik (koroidal) evrede koroiddeki değişikliklerin belirtisi olan sınırları belirsiz hipofloresan alanlar yalnız İSYA ile görülmüş, retina pigment epiteli henüz etkilenmediği için floresein anjiyografi ya da oftalmoskopide bu lezyonlara rastlanmamıştır.
- 2- Aktif (retinal) evrede retina pigment epitel hasarıyla birlikte lezyon oftalmolojik olarak ve floresein anjiyografide görünür hale gelmiş ve İSYA'de ya floresein anjiyografideki lezyonlara uyan bölgede daha geniş olmak üzere yalnızca hi-

pofloresans ya da floresein anjiografideki gibi erken safhada sınırları belirgin olmayan hipofloresans ya da floresein anjiografideki gibi erken safhada sınırları belirgin olmayan hipofloresans ve geç dönemde belirgin hiperfloresans izlenmiştir. 3- İSYA ile tesbit edilebilen, retina pigment epitelindeki odağın iyileştiği ancak koroid düzeyinde aktivitenin sürdüğü evredir. Floresein anjiografide aktivite bulgusu yoktur, İSYA'de ise hiperfloresans geç dönemde yayılmaktadır. Sistemik steroid tedavisiyle koroidal aktivite bulgularının gerilediği görülmüştür. 4- İnaktif (iyileşmiş) evrede İSYA'de sınırları belirgin hipofloresans izlenmekte bu hipofloresans geç safhalarda artmaktadır. Steroid tedavisi ile, iyileşmiş hipofloresans alanın aktif dönemdeki alandan daha küçük olduğu izlenmiştir. Bir diğer çalışmada da inaktif evrede oftalmoskopide ya da floresein anjiografide salim bölgelerde İSYA ile multifokal hipofloresans ve hiperfloresans görülmüş, bu bulgunun nükslerin habercisi olabileceği öne sürülmüştür⁵⁶. Müftüoğlu ve ark.⁴¹ da, inaktif evredeki üç olguda İSYA ile atrofik lezyonlara uygun bölgelerde anjiografinin erken safhalarından itibaren beliren ve gittikçe artan koroid blokajı, akut dönemdeki bir olguda da İSYA'nin erken safhalarından itibaren sınırları çok keskin olmayan blokaj ve bu bölge üzerindeki koroid damarlarından boya sızıntısı izlemişler ve bu permeabilite artışını olayın enflamatuar bir hadise olması lehine bir bulgu olarak yorumlamışlardır.

Atmaca ve ark.⁵⁷ bir ön çalışmada arka üveitlerde koroid tutumunu İSYA ile değerlendirmişler, floresein anjiografide diskten sızındı görülen gözlerin bazılarında İSY'nin geç fazında disk üzerinde hiperfloresans, aktif ve sekel dönemde koryoretinit olgularında

İSYA'nin tüm fazlarında hipofloresans izlemişlerdir.

SONUÇ :

Bu derlemede özetlemeye çalıştığımız araştırmalar gösteriyor ki, İSYA gizli koroid neovaskülarizasyonu ve pigment epitel delkolmanlarının ve çeşitli koryoretinal hastalıklarda koroid vasküler tutumunun değerlendirilmesinde floresein anjiografiye yardımcıdır, tanısal kullanımda tek başına yeterli değildir. Koryoretinal hastalıklarının patofizyolojisinin aydınlatılmasında faydalı olup olamayacağını görmek için daha geniş hasta grubunda çalışmalara ihtiyaç vardır. Yaşa bağlı makula dejenerasyonunun laser tedavisindeki yeri için ise prospektif, randomize, kontrollü çalışmalar gerekmektedir.

KAYNAKLAR:

1. Destro M, Puliafito CA: Indocyanine green videoangiography of choroidal neovascularization. *Ophthalmology* 1989, 96: 846-853.
2. Guyer DR, Puliafito CA, Mones JM, et al: Digital indocyanine green-angiography in chorioretinal disorders. *Ophthalmology* 1992, 99:287-291.
3. Yannuzzi LA, Slakter JS, Sorenson JA, et al: Digital indocyanine green videoangiography and choroidal neovascularization. *Retina* 1992, 12: 191-223.
4. Regillo CD, Benson WE, Maguire JJ, et al: Indocyanine green angiography and occult choroidal neovascularization. *Ophthalmology* 1994, 101: 280-288.
5. Karatay Arsan A, Özkan SB, Duman S: İndosiyenin yeşili anjiografi ve koroid neovaskülarizasyonlarında kullanımı. *Türkiye Klin Oftalmoloji* 1995, 4(2):159-162.
6. Slakter JS, Yannuzzi LA, Guyer DR, et al: Indocyanine green-angiograph. *Current Opinion in Ophthalmology* 1995, 6, III: 25-32.
7. Wald KJ, Elsner AE, Wolf S, et al: Indocyanine Green videoangiography for the imaging of choroidal neovascularization associated with macular de-

- generation. *Int Ophthalmol Clin* 1994, Summer; 34(3): 311-325.
8. Wolf S, Wald KJ, Elsner AE, et al: Indocyanine green choroidal videoangiography: A comparison of imagin analysis with the scanning laser ophthalmoscope and the fundus camera. *Retina* 1993, 13: 266-269.
9. Bischoff PM, Flower RW: Ten years experience with choroidal angiography using indocyanine green dye: A new routine examination or an epilogue? *Doc Ophthalmol* 1985, 60: 235-291.
10. Carski TR, Staller BJ, Hepner G, et al: Adverse reactions after administration of indocyanine green. *JAMA* 1978, 240:635.
11. Hope-Ross M, Yannuzzi LA, Gragoudas ES, et al: Adverse reactions due to indocyanine green. *Ophthalmology* 1994, 101:529-533.
12. Obana A, Miki T, Hayashi K, et al: Survey of complications of indocyanine angiography in Japan. *Am J Ophthalmol* 1994, 118: 749-753.
13. Olsen TW, Lim WI, Capone A, Jr, et al: Anaphylactic shock following indocyanine green angiography. *Arch Ophthalmol* 1996, 114:97.
14. Owens SL: Indocyanine green angiography. *Br. J Ophthalmol* 1996, 80:263-266.
15. Freund KB, Yannuzzi LA, Sorenson JA: Age-related macular degeneration and choroidal neovascularization. *Am J Ophthalmol* 1993, 115: 786-791.
16. Guyer DR, Yannuzzi LA, Slakter JS, et al: Digital indocyanine green videoangiography of occult choroidal neovascularization. *Ophthalmology* 1994, 101: 1727-1737.
17. Guyer DR, Yannuzzi LA, Slakter JS, et al: Classification of choroidal neovascularization by digital indocyanine green videoangiography. *Ophthalmology* 1996, 103: 2054-2060.
18. Reichel E, Duker JS, Puliafito CA: Indocyanine green angiography and choroidal neovascularization obscured by hemorrhage. *Ophthalmology* 1995, 102: 1871-1876.
19. Lim JI, Sternberg P, Capone A, et al: Selective use of indocyanine green angiography for occult choroidal neovascularization. *Am J Ophthalmol* 1995, 120: 75-82.
20. Atmaca LS, Batioğlu F, Atmaca P: Yaşa bağlı makula dejenerasansında koroid neovaskularizasyonunun indocyanine green videoanjiyografisi. *Ret-vit* 1995, 3: 54-59.
21. Akar S, Müftüoğlu G, Özkan Ş, ve ark: Koroid neovaskularizasyonlarının floresan ve indocyanine green video-anjiyografide floresans özellikleri. *Ret-vit*. 1995; 3: 367,370.
22. Slakter JS, Yannuzzi LA, Sorenson JA, et al: A pilot study of digital indocyanine videonangiography-guided laser photocoagulation of occult choroidal neovascularization in age-related macular degeneration. *Arch Ophthalmol* 1994, 112: 465-472.
23. Guyer DR, Yannuzzi LA, Ladas I, et al: Indocyanine green-guided laser photocoagulation of focal spots at the edge of plaques of choroidal neovascularization. *Arch Ophthalmol* 1996, 114: 693-697.
24. Sorenson JA, Yannuzzi LA, Slakter JS, et al: A pilot study of digital indocyanine green videoangiography for recurrent occult choroidal neovascularization in age-related macular degeneration. *Arch. Ophthalmol.* 1994, 112: 473-479.
25. Reichel E, Puliafito CA, Duker JS, et al: Indocyanine green dye-enhanced diode laser photocoagulation of poorly defined sub-foveal choroidal neovascularization. *Ophthalmic Surg* 1994, 25: 195-201.
26. Ho AC, Yannuzzi LA, Guyer DR, et al: Intraretinal leakage of indocyanine green dye. *Ophthalmology* 1994, 101:534-541.
27. Kuhn D, Meunier I, Soubrane G, et al: Imaging of chorioretinal anastomoses in vascularized retinal pigment epithelial detachments. *Arch. Ophthalmol.* 1995, 113; 1392-1398.
28. Chang TS, Freund KB, de la Cruz Z, et al: Clinicopathologic correlation of choroidal neovascularization demonstrated by indocyanine green angiography in a patient with retention of good vision for almost four years. *Retina* 1994, 14: 114-124.
29. Lee BL, Lim JI, Grossniklaus HE: Clinicopathologic features of indocyanine green angiography-imaged, surgically excised choroidal neovascular membranes. *Retina* 1996, 16: 64-69.
30. Atmaca LS, Batioğlu F: Indocyanine green anjiyografisi, *Türk Oft Gaz* 1994, 24: 23-29.
31. Avvad FK, Duker JS, Reichel E, et al: The digital indocyanine green videoangiography characteristics of well-defined choroidal neovascularization. *Ophthalmology* 1995, 102: 401-405.
32. Yuzawa M, Kawanura A, Yamaguchi C, et al: Indocyanine green videoangiographic findings in detachment of the retinal pigment epithelium. *Ophthalmology* 1995, 101: 622-629.

33. Scheider A, Neuhauser L: Fluorescence characteristics of drusen during indocyanine green angiography and their possible correlation with choroidal perfusion. *German J Ophthalmol* 1992, 1:328-334.
34. Akar S, Müftüoğlu G, Özkan Ş, ve ark: Drusenin indocyanin green anjiografide floresans özellikleri ve koroid perfüzyonu ile olan ilişkisi. *Ret-vit* 1995, 3: 393-396.
35. Guyer DR, Yannuzzi LA, Slakter JS, et al: Digital indocyanine green videoangiography of central serous chorioretinopathy. *Arch Ophthalmol* 1994, 112: 1057-1062.
36. Piccolino FC, Borgia L, Zinicola E, et al: Indocyanine green angiographic findings in central serous chorioretinopathy. *Eye* 1995, 9: 324-332.
37. Prunte C, Flammer J: Choroidal capillary and venous congestion in central serous chorioretinopathy. *Am J Ophthalmol* 1996, 121: 26-34.
38. Howe LJ, Woon H, Graham EM, et al: Choroidal hypoperfusion in acute posterior multifocal placoid pigment epitheliopathy: an indocyanine green angiographic study. *Ophthalmology* 1995, 102: 790-798.
39. Dhaliwal RS, Maguire AM, Flower RW, et al: Acute posterior multifocal placoid pigment epitheliopathy: an indocyanine green angiographic study. *Retina* 1993, 13:317-325.
40. Park D, Schatz H, McDonald HD, et al: Indocyanine green angiography of acute multifocal posterior placoid pigment epitheliopathy. *Ophthalmology* 1995, 102: 1877-1883.
41. Müftüoğlu G, Akar S, Özkan Ş, ve ark: Serpiginöz koroidopatide ve akut posterior multifokal pigment epitelioyopatide "İndocyanine green" anjiografisi. *Ret-vit* 1995, 3: 376-83.
42. Le D, Glaser BM, Murphy RP, et al: Indocyanine green angiography in multiple evanescent white-dot syndrome. *Am J Ophthalmol* 1994, 117: 7-12.
43. Obana A, Kusumi M, Miki T: Indocyanine green angiographic aspects of multiple evanescent white dot syndrome. *Retina* 1996, 16: 97-104.
44. Quaranta M, Cohen SY, Krott R, et al: Indocyanine green videoangiography of angioid streaks. *Am J Ophthalmol* 1995, 119: 136-142.
45. Kim DD, Pulido JS, Wipplinger WA: Indocyanine green angiographic findings in pseudoxanthoma elasticum. *Am J Ophthalmol* 1993, 116: 767-769.
46. Shields CL, Shields JA, DePotter P: Patterns of indocyanine green videoangiography of choroidal tumours. *Br J Ophthalmol* 1995, 79: 237-245.
47. Piccolino FC, Borgia L, Zinicola E: Indocyanine green angiography of circumscribed choroidal hemangiomas. *Retina* 1996, 16 : 19-28.
48. Andersen MVN, Scherfig e, Prause UY: Differential diagnosis of choroidal melanomas and nevi using scanning laser ophthalmoscopic indocyanine green angiography. *Acta Ophthalmol Scand* 1995, 73: 453-456.
49. Harino S, Miyamoto K, Okada M, et al: Indocyanine green videoangiographic findings in choroidal metastatic tumor. *Graefes Arch Clin Exp Ophthalmol* 1995, 233: 339-346.
50. Yuzawa M, Kawamura A, Haruyama M, et al: Indocyanine green video-angiographic findings in choroidal osteoma. *Eur J Ophthalmol* 1994, 4(4): 191-198.
51. Mutoh T, Sakurai M, Tanmai M: Indocyanine green fundus angiography of retrobulbar vasculature. *Arch Ophthalmol* 1995, 113: 631-633.
52. Brancato R, Trabucchi G, Intorini U, et al: Indocyanine green angiography (ICGA) in pathological myopia. *Eur J Ophthalmol* 1996, 6: 39-43.
53. Wroblewski JJ, Gitter KA, Cohen G, et al: Indocyanine green angiography in Stargardt's flavimaculatus. *Am J Ophthalmol* 1995, 120 (2): 208-18.
54. Parodi MB, Ravalico G: Detection of retinal arterial aneurysms with indocyanine green videoangiography. *Graefes Arch Clin Exp Ophthalmol* 1995, 233: 119-121.
55. Giovannini A, Mariotti C, Ripa E, et al: Indocyanine green angiographic findings in serpiginous chorioidopathy. *Br J Ophthalmol* 1996, 80: 536-540.
56. Giovannini A, Ripa E, Scassellati-Sforzolini B, et al: Indocyanine green angiography in serpiginous chorioidopathy. *Eur J Ophthalmol* 1996, 6: 299-306.
57. Atmaca LS, Batioğlu F, Atmaca P: Arka üveitlerde indocyanine green videanjiografisi. *Ret-vit* 1995, 3: 371-375.