

Koroid Osteomuna Sekonder Gelişen Koroid Neovaskülarizasyonunda Fotodinamik Tedavi

Photodynamic Therapy For Choroidal Neovascularization Secondary to Choroidal Osteoma

Sibel ÖZDOĞAN¹, Gökhan GÜRELİK², Şengül ÖZDEK², Berati HASANREİSOĞLU³

ÖZ

Koroid osteomu, koroidin kemikleşme gösteren, iyi huylu bir tümördür. Tipik olarak sağlıklı genç kadınlarda görülür. Koroid neovaskülarizasyonu, koroid osteomunda görme azlığının en önemli nedenidir. Bu olgu sunumunda, 43 yaşında tek taraflı koroid osteomu bulunan hastada gelişen sekonder koroid neovasküler membranın argon lazer fotokoagülasyon sonrası nüksü için uygulanan fotodinamik tedavi ile etkin bir şekilde tedavisi tanımlanmaktadır.

Anahtar Kelimeler: Koroid osteomu, koroid neovasküler membran, fotodinamik tedavi.

ABSTRACT

Choroidal osteoma is a benign ossifying tumor of the choroid. It is typically found in healthy young females. Choroidal neovascularization is the major cause of visual loss in choroidal osteoma. In this case report, effective treatment with photodynamic therapy of a choroidal neovascular membrane secondary to unilateral choroidal osteoma which had a recurrence after argon laser treatment in a 43 year-old woman, is described.

Key Words: Choroidal osteoma, choroidal neovascular membrane, photodynamic therapy.

Ret-Vit 2006;14:221-223

GİRİŞ

Koroid osteomlu (KO) olgularda, görme kaybının en büyük nedeni sonradan gelişen koroid neovasküler membranlardır (KNVM).¹⁻³ Koroid neovaskülarizasyonu, bu gözlerin yarısından fazlasında görülmektedir.^{2,3} KNVM'nin lazer fotokoagülasyonla tedavisi, ektrafoveal KNVM'li olgularda bile çelişkili sonuçlar vermektedir.¹⁻⁵ Lazer fotokoagülasyon tedavisinin yeterince etkili olması, KO üzerindeki retina pigment epitelinin (RPE) depigmentasyonuna ve enerji absorpsiyonunun azalmasına neden olan çok ince ve dejenere olmuş RPE-Bruch membran kompleksine bağlı olabilir.¹⁻² Bu olgu sunumunda bir kadın olguda KO'ya sekonder gelişen ve argon lazer uygulanması sonrası nüks gelişen KNVM'nin, verteporfin ile fotodinamik tedavisi sonucu olumlu görsel ve anatomik sonuçları bildirilmektedir.

Geliş Tarihi : 30/12/2005

Kabul Tarihi : 17/04/2006

Received : December 30, 2005

Accepted: April 17, 2005

- 1- Gazi Üniversitesi Tıp Fakültesi Göz Hastalıkları AD., Ankara, Araş. Gör. Dr.
- 2- Gazi Üniversitesi Tıp Fakültesi Göz Hastalıkları AD., Ankara, Doç. Dr.
- 3- Gazi Üniversitesi Tıp Fakültesi Göz Hastalıkları AD., Ankara, Prof. Dr.

- 1- M.D. Gazi University School of Medicine Ophthalmology Department, Ankara / TURKEY
ÖZDOĞAN S., drsibeldokmeci@yahoo.com
- 2- M.D., Associate Professor Gazi University School of Medicine Ophthalmology Department, Ankara / TURKEY
GÜRELİK G., gurelik@rocketmail.com
ÖZDEK Ş., sozdek@gazi.edu.tr
- 3- M.D., Professor Gazi University School of Medicine Ophthalmology Department, Ankara / TURKEY
HASANREİSOĞLU B., berati@gazi.edu.tr

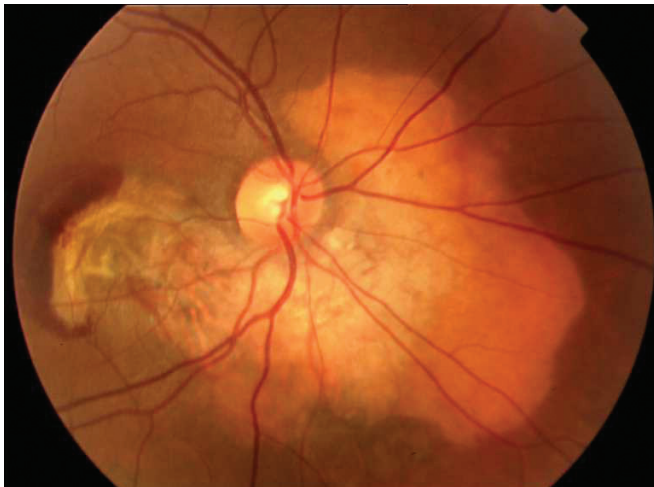
Correspondence: M.D. Sibel ÖZDOĞAN
15 Sokak No:15/7 Bahçelievler 06490 Ankara / TURKEY

OLGU SUNUMU

Koroid osteomu tanısıyla takip edilen 43 yaşında bayan olgu (C.S.) 15 gündür sağ gözünde santral görme kaybı ve metamorfopsi şikayetleri ile kliniğimize başvurdu. Hastanın özgeçmişinden 2 yıldır bu tanıyla takip edildiği öğrenildi. Yapılan oftalmolojik muayenede, görme keskinliği sağ gözde yarım metreden parmak sayma düzeyinde, sol gözde ise 10/10 idi. Sağ gözde biyomikroskopik muayenesi ve göziçi basınç ölçümleri normal sınırlardaydı. Fundus muayenesinde peripapiller bölgede makulaya uzanım gösteren santrali krem-beyaz, periferi turuncu renkli lezyonun koroid osteomu ile uyumlu olduğu düşünüldü ve koroid osteomu olduğu oküler ultrasonografi ve Orbital Tomografi ile kanıtlandı. Klinik muayenede subfoveal uzanım gösteren, lezyonun temporalinde de subretinal hemoraji ve eksudasyonu olan KNVM saptandı (Resim 1a). Sol gözde ise patolojik bir bulgu izlenmedi. Fundus Flöresein anjiyografi (FFA) bulguları sağ gözde subfoveal klasik KNVM olduğunu destekledi (Resim 1b ve Resim 1c). Hastanın öyküsünden başka bir merkezde KNVM'ye 3 ay önce argon lazer fotokoagülasyon uygulandığı öğrenildi; ancak eski resimlerine ulaşamadı. Osteoma sekonder gelişmiş olan, tedaviye rağmen ilerlediği düşünülen KNVM'nin verteporfin ile fotodinamik tedavisi (FDT) planlandı.

Hastanın da onayı alınarak TAP (Yaşa Bağlı Makula Dejenerasyonunun Tedavisinde Fotodinamik Tedavi) protokolü ile FDT uygulandı (4000 mikron çap). Birinci ay kontrolünde görme düzeyinin 0.3'e çıktığı, lezyonun temporal kenarındaki hemorajinin azaldığı ve membranın kontrakte olmaya başladığı izlendi. Yapılan periyodik kontrollerde (4. ay) hemorajinin tamamen kaybolduğu, subretinal sıvının çekildiği gözlemlendi.

Takip süresi 11 ay idi ve bu süre içinde lezyonda atrofik skar gelişti. Rekürrens, sızıntı ya da yeni neovaskülarizasyon izlenmedi (Resim 2a, Resim 2b ve Resim 2c). Görme düzeyi takip süresi sonunda, sonradan gelişen atrofik değişikliklere bağlı olarak 0.1'e geriledi.

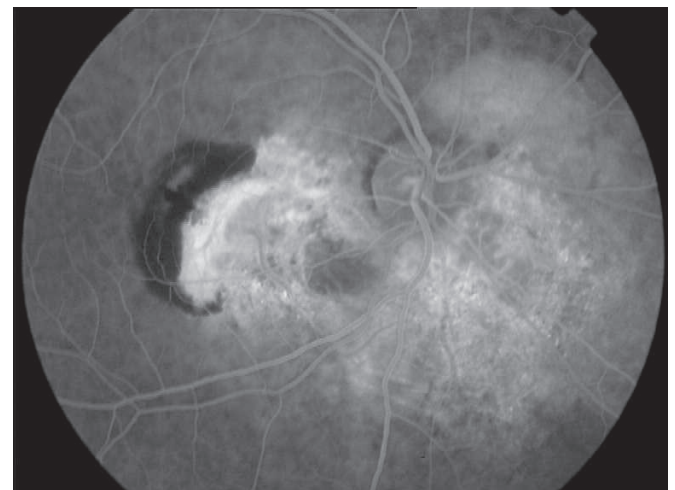
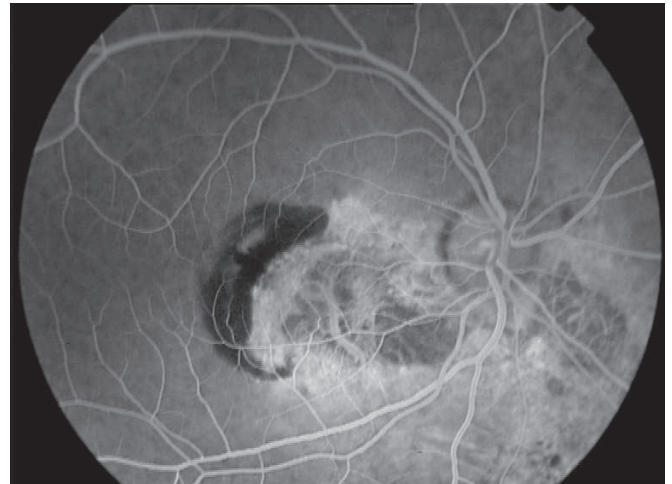

Resim 1a: Subfoveal yerleşimli, temporalinde hemoraji ve eksudasyonu bulunan koroid neovasküler membran.

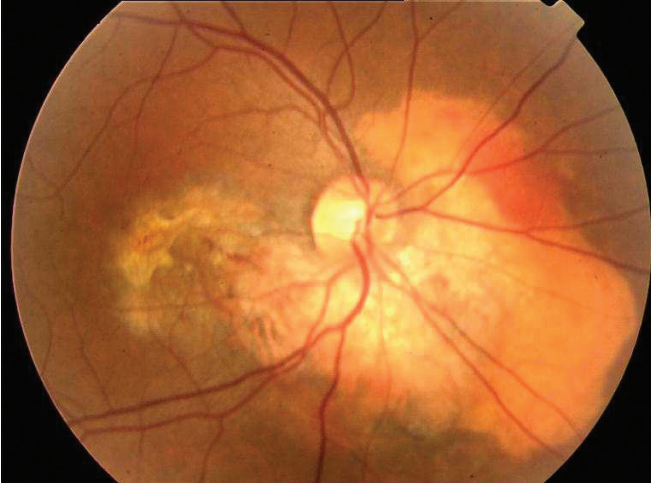
TARTIŞMA

Koroid osteomu kemikleşme gösteren, tipik olarak genç sağlıklı kadınlarda 2. ya da 3. dekada ortaya çıkan benign bir koroid tümörüdür. KO'da görme azlığının en büyük nedeni KNVM ve seröz makula dekolmanıdır.¹⁻³ Literatürde KO'lu gözlerde KNVM gelişme olasılığı 10 yıl içinde %47 ve 20 yıl içinde %56 olarak bildirilmektedir.³ Bizim olgumuzda da subfoveal yerleşim gösteren, klasik özellikte, KNVM mevcuttu. KO'ya sekonder gelişen KNVM'nin tedavisinde argon ve kripton lazer fotokoagülasyon standart tedavi olarak kullanılmaktadır. Lazer fotokoagülasyona olumlu yanıtlar alındığını bildiren pek çok olgu bildirimi bulunmaktadır.^{4,5} Ancak bu konuda yapılan en geniş araştırmada³ 45 KO'lu gözün 20'sinde KNVM geliştiği ve ektrafoveal KNVM'li 11 göze lazer tedavisi yapıldığı bildirilmektedir. Bu olguların 5'inde (%45) KNVM'nin kapandığı, bu oranın yaşa bağlı makula dejenerasyonu ile ilişkili KNVM tedavisinden daha düşük olduğu rapor edilmektedir.

Yaşa bağlı makula dejenerasyonuna sekonder gelişen subfoveal KNVM'lerde, son yıllarda fotodinamik tedavinin görmeyi korumada yararlı sonuçları göz önüne



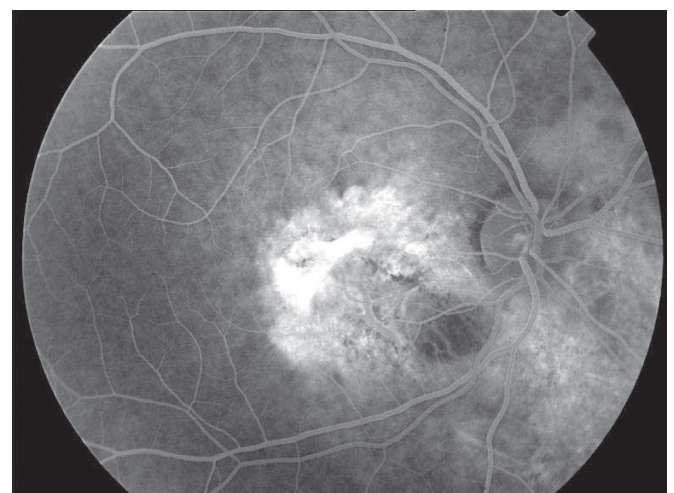
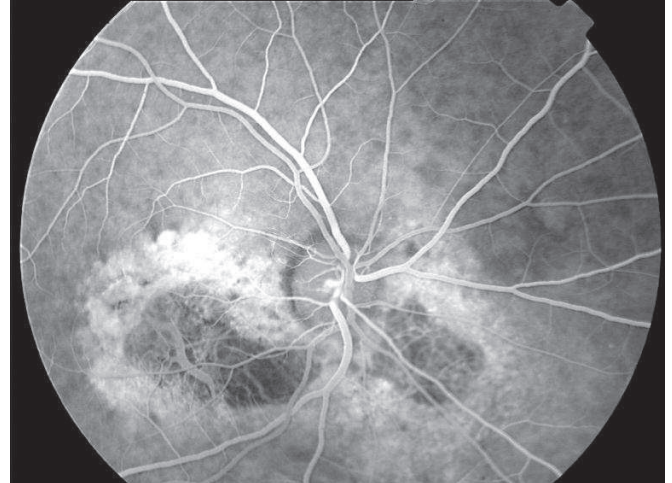Resim 1b-c: Fundus flöresein anjiyografide erken ve geç dönemde hemorajiye ait bloka ile birlikte, hiperfloresans gösteren klasik koroid neovasküler membran. Koroid osteomunun geç dönemde düzensiz hiperfloresans gösterdiği izlenmektedir.



Resim 2a: Koroid neovasküler membranın fotodinamik tedavi sonrasında, aktivitesini tamamen kaybettiği ve atrofik hale geldiği izlenmektedir.

alınarak KO'ya sekonder gelişen, ektrafoveal KNVM'si bulunan bir olguda FDT sonrası başarılı sonuç bildirilmektedir.^{6,7} Bizim olgumuzda, 1 kez argon lazer denemesi yapılmış olmasına rağmen membranın son derece aktif olması, subfoveal yerleşim göstermesi üzerine verteporfin ile FDT uygulandı. Tek bir FDT uygulaması KNVM'nin tamamen kapanması ve skarlaşması için yeterli oldu ve kalıcı görme artışı sağlandı.

Sonuç olarak KO zemininde gelişen klasik subfoveal KNVM'nin tek bir FDT uygulaması ile etkili bir şekilde tedavisinin yapılabildiği görüldü. Literatürde bu konuda yeterli çalışma bulunmamaktadır. Bu nedenle KO zemininde gelişen klasik subfoveal KNVM'nin tedavisinde FDT'nin etkinliğinin araştırılmasına ihtiyaç duyulmaktadır.



Resim 2b-c: Koroid neovasküler membranda geç dönemde atrofik skar boyanması ve hemorajinin tamamen çekildiği gözlenmektedir.

KAYNAKLAR

1. Shields CL, Shields JA, Augsburger JJ.: Choroidal osteoma. *Surv Ophthalmol.* 1988;33:17-27.
2. Lopez PF, Green WR.: Peripapillary subretinal neovascularization: a review. *Retina.* 1992;12:147-171.
3. Aylward GW, Chang TS, Pautler SE, et al.: A long-term follow-up of choroidal osteoma. *Arch Ophthalmol.* 1998;116:1337-1341.
4. Trimble SN, Schatz H.: Decalsification of a Choroidal Osteoma. *Br J Ophthalmol.* 1991;75:61-63.
5. Gurelik G, Lonneville Y, Safak N, ve ark.: A case of choroidal osteoma with subsequent laser induced decalsification. *Int Ophtalmol.* 2002;24:41-43.
6. TAP Study Group.: Photodynamic therapy of subfoveal choroidal neovascularization in age-related macular degeneration with verteporfin: one-year results of two randomized clinical trials. *Arch Ophthalmol.* 1999;117:1329-1345.
7. Parodi BM, Pozzo da S, Toto L, et al.: Photodynamic therapy for choroidal neovascularization associated with choroidal osteoma. *Retina.* 2001;21:660-661.