

# Hiperornitinemi ile Seyreden Bir Koryoretinal Distrofi: Gyrate Atrofi

Ayça SARI<sup>1</sup>, Şengül ÖZDEK<sup>2</sup>, Gökhan GÜRELİK<sup>3</sup>, Merih ÖNOL<sup>4</sup>, Berati HASANREİSOĞLU<sup>4</sup>

## ÖZET

Gyrate atrofi, mitokondriyal bir enzim olan ornitin aminotransferaz aktivitesindeki yetersizliğe bağlı gelişen hiperornitinemi ve hiperornitinüri ile giden otozomal resesif geçişli bir koryoretinal distrofidir. Genellikle geç çocukluk yaşlarında gece görme güçlüğü, yüksek myopi ve periferik görme alanındaki daralmalar ile kendini gösteren gyrate atrofi, oldukça yavaş progresyon göstermektedir. Görme kaybı genellikle 5-6. dekatta maküler tutulum veya ciddi görme alanı daralması sonucu gelişmektedir. Tedavide asıl amaç plazma ornitin seviyesini düşürmektir. Geliştirilen deneysel gyrate atrofi modellerinde plazma ornitin konsantrasyonunun düşürülmesi ile retinal dejenerasyon progresyonunun yavaşladığı veya engellenebildiği gösterilmiştir. Bu çalışmada gyrate atrofisinin klinik özelliklerinin vurgulanmasının yanı sıra hiperornitinemiye yönelik tedavi yöntemleri ve sonuçlarının derlenmesi amaçlanmıştır.

**Anahtar kelimeler:** Gyrate atrofi, hiperornitinemi, klinik bulgular, tedavi

## A CHORIORETINAL DYSTROPHY WITH HYPERORNITHINEMIA: GYRATE ATROPHY

### SUMMARY

Gyrate atrophy is an autosomal recessive chorioretinal dystrophy associated with hyperornithinemia and hyperornithinuria, secondary to the deficiency of ornithine aminotransferase activity. Low night vision, high myopia and peripheral visual field limitation are the earliest findings which occur in late childhood and usually shows slow progression. Macular involvement or severe vision field changes may cause loss of vision by the 5th or 6th decades. The main purpose in the treatment is to decrease the plasma ornithine level. Decreases in plasma ornithine levels slowed down or stopped the progression of retinal degeneration in some experimental models. In this study we described the clinical characteristics of gyrate atrophy and reviewed the results of different treatment modalities.

Ret - Vit 2002; 10 : 293-299

**Keywords:** Gyrate atrophy, hyperornithinemia, clinical findings, treatment

1. Gazi Üniversitesi Tıp Fakültesi Göz Hastalıkları Anabilim dalı, Araştırma görevlisi
2. Gazi Üniversitesi Tıp Fakültesi Göz Hastalıkları Anabilim dalı, Öğretim Görevlisi
3. Gazi Üniversitesi Tıp Fakültesi Göz Hastalıkları Anabilim dalı, Yardımcı Doçent
4. Gazi Üniversitesi Tıp Fakültesi Göz Hastalıkları Anabilim dalı, Profesör

Gyrate atrofi, mitokondriyal bir enzim olan ornitin aminotransferaz aktivitesindeki yetersizliğe<sup>1</sup> bağlı gelişen hiperornitinemi ve hiperornitinüri<sup>2</sup> ile giden otozomal resesif<sup>3</sup> geçişli bir koryoretinal distrofidir. Yavaş progresyon gösteren gyrate atrofi tanımlanmıştır<sup>4</sup>.

Ornitin, üre siklusunda yer alan non-esansiyel bir amino asittir. Arginin'den sentezlenmekte ve piridoksal fosfat (vitamin B6) bağımlı bir enzim olan ornitin aminotransferaz (OAT) enziminin glutamik d semi-aldehid ve proline dönüştürülmektedir (Şekil 1). OAT, retina, karaciğer ve böbrekte yüksek aktivitede bulunan bir enzimdir. Bu enzimin fonksiyonel yetersizliğinde serum, idrar, aköz hümör ve beyin-omurilik sıvısında (BOS) normalin 10-20 katı seviyelerde ornitin saptanabilmektedir<sup>3</sup>. OAT enzim yetersizliği indüklenen sıçanlarda yapılan bir çalışmada, gyrate atrofilili hastalarda olduğu gibi hiperornitinemi, hiperornitinüri ve progresif retinal dejenerasyon geliştiği gösterilmiştir<sup>5</sup>. İntravitreal ornitin enjeksiyonu yapılan deney hayvanlarında da benzer şekilde gyrate atrofi tablosu geliştirilebilmiştir<sup>6</sup>. İnsan retina pigment epitel (RPE) hücre kültüründe yapılan

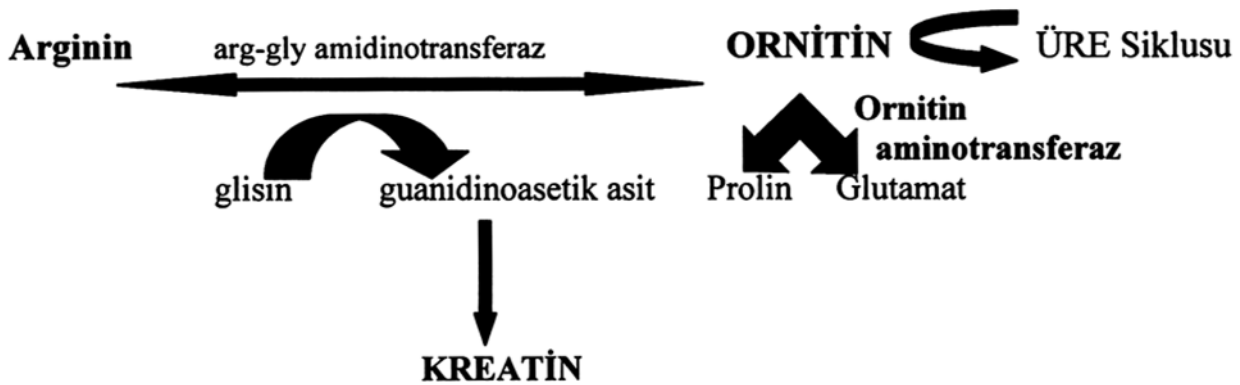
OAT inhibisyonu sonucunda, RPE hücreleri ornitine duyarlı hale gelmiş ve hücre ölümleri gözlemlenmiştir<sup>7</sup>. Ancak gyrate atrofilili hastaların yaşı veya hastalığın şiddetinin serum ornitin seviyesi ile orantılı olmadığı gösterilmiştir<sup>3</sup>.

Bu hastalıktaki sekonder olarak izlenen bir başka biyokimyasal değişiklik ise, yüksek düzeydeki ornitinin kreatin sentezinin ilk basamağında yer alan enzimi inhibe etmesi ve bunun sonucunda serum kreatin seviyesindeki düşüklüktür<sup>8</sup>. Gyrate atrofilili hastalardaki kas-iskelet anomalilerinin bu biyokimyasal mekanizma ile ilişkili olabileceği düşünülmektedir.

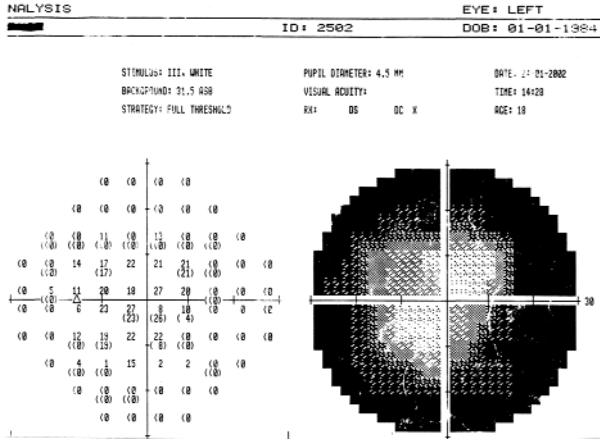
Gyrate atrofilili olgular vitamin B6'ya duyarlı ve duyarsız olarak 2 gruba ayrılabilir. Tüm gyrate atrofilili olguların yaklaşık %5'lik bir kısmı vitamin B6'ya duyarlıdır<sup>9,10</sup>. Bu grup azınlıkta olmakla beraber, hastalık daha hafif bir seyir göstermektedir.

### Genetik

OAT gen lokusuna ait olan 10. kromozomda<sup>11</sup> bugüne dek 60'tan fazla farklı mutasyon<sup>12</sup> gösterilmiştir. Otozomal resesif geçiş gösteren gyrate atrofide bugüne dek bildirilen en geniş serilerin bulunduğu Finlan-



Şekil 1: Ornitin Metabolizması



**Şekil 2:** Gyrate atrofil bir olgunun kinetik perimetresi. Görme alanında konsantrik daralma mevcut.

diya'da, OAT genindeki L402P mutasyonunun en sık gözlenen mutasyon olduğu bildirilmiştir<sup>13</sup>. Ülkemizde bugüne dek yayımlanmış 4 (Hasanoğlu ve ark.) ve 3 olgudan (Durukan ve ark.) oluşan 2 seri mevcuttur<sup>14,15</sup>. Gyrate atrofi tedavisi ile elde edilen sonuçların hemen her olguda değişiklik gösteriyor olması, hastalığın yer aldığı gen lokusu ve hastaların genetik özgeçmişini ile tedaviye başlama yaşlarının farklılık gösteriyor olmasından kaynaklanabileceği bildirilmiştir<sup>9</sup>. Genellikle benzer klinik bulgularla seyretmesi beklenen gyrate atrofide, aileler arası belirgin farklılıklar gözlenebilmektedir.

### Klinik Bulgular

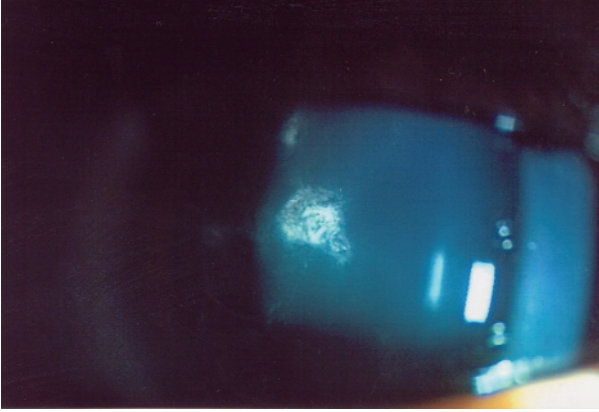
Genellikle geç çocukluk yaşlarında ama daha sıklıkla 2-3. dekatta, hafif veya orta şiddette başlangıç gösteren gyrate atrofi, oldukça yavaş progresyon gösteren bir koryoretinal distrofidir. Bugüne dek bildirilmiş en genç olgu 2 yaş 10 aylık bir kız çocuğudur<sup>16</sup>. Yüksek myopi ve arka subkapsüler kataraktın (Resim 1) sık olarak görüldüğü 17 gyrate atrofide gece görme

güçlüğü, yüksek myopi ve periferik görme alanındaki daralmalar ilk saptanan bulgulardır (Şekil 2). Keskin sınırlı ve yuvarlak koryoretinal atrofi alanları midperiferde başlayarak zamanla perifer ve arka kutba doğru ilerlemekte ve daha geç dönemlerde bu alanlarda birleşme görülmektedir (Resim 2). Genellikle makulanın kısmi olarak korunabildiği ancak diğer tüm retinal alanların etkilendiği bir fundus görünümü mevcuttur. Arka vitre dekolmanı, makulada epiretinal membran gelişimi ve kistoid makuler ödem (KMÖ) sık olmayarak karşılaşılabilen diğer bulgulardandır<sup>4</sup>. Görme kaybı genellikle 5-6. dekatta makuler tutulum, KMÖ gelişimi, kataraktın ilerlemesi veya ciddi görme alanı daralması sonucu gelişmektedir.

Erken evrelerde subnormal seyreden elektoretinogram (ERG), ileri evrelerde a ve b dalga cevaplarında ileri derecede azalma veya kayıp ile karakterize olabilmektedir<sup>4</sup>. Yine erken evrelerde normal veya hafif derecelerde genlik azalması gösteren elektrookülografi (EOG), geç evrelerde daha belirgin bulgular gösterebilmektedir<sup>4</sup>. Fundus florescein anjiyografide (FFA) ise fundus görünümü ile uyumlu olarak koryoretinal atrofi alanlarında pencere defekti tarzında hiperfloresan alanlar izlenmektedir. Yakın takipleri yapılan bir grup gyrate atrofil olguda görme alanında başlangıca göre %50 oranındaki azalmanın yaklaşık 17 yılda (statik perimetre) ve 11.4 yılda (kinetik perimetre) gerçekleştiği; ERG amplitüdlerindeki %50 azalmanın ise yaklaşık 16 yılda (maksimal cevap) ve 10.7 yılda (flicker cevap) gerçekleştiği gösterilmiştir<sup>18</sup>.

### Sistemik Bulgular

Gyrate atrofil olgularda kas-iskelet sisteminde de çeşitli bulgular saptanabilmektedir.



**Resim 1:** Gyrate atrofilili 16 yaşındaki bir olguda arka subkapsüler katarakt.

Hastalığın erken döneminde yapılan iskelet kası biyopsisinde tip-2 kas liflerinde atrofi ve tübüler agregatlar mevcut olup, elektromyografide (EMG) myopatik bir patern izlenmektedir<sup>16</sup>. Ancak bu bulgulara rağmen olguların az bir kısmı hafif kas güçsüzlüklerinden yakınmaktadır. İskelet kası dışında olguların iris, karaciğer, saç ve fibroblast kültürlerinde de morfolojik anormallikler gösterilmiştir<sup>20</sup>. Özellikle iris dilatör kasında da iskelet kasındaki benzer histolojik değişiklikler saptanmıştır<sup>20</sup>. Ayrıca olguların elektroensefalogramlarında (EEG) da aktivitede yavaşlama<sup>20</sup> ile beraber sınırdaki entellektüel performans (sınırdaki zeka geriliği) da<sup>21</sup> görülebilmektedir.

### Ayırıcı Tanı

Gyrate atrofi koroidemi, dejeneratif myopi, herediter koroidal atrofi ve atipik retinitis pigmentosa'dan tipik fundus görünümü, hiperornitineminin bulunması ve otozomal resesif geçiş özelliği ile ayırd edilmelidir<sup>4</sup>. Özellikle gyrate atrofinin son evrelerindeki fundus görünümü, koroidemi ile sıklıkla benzerlik göstermektedir. Ancak koroidemi X'e bağlı resesif geçişi nedeniyle sadece erkek-

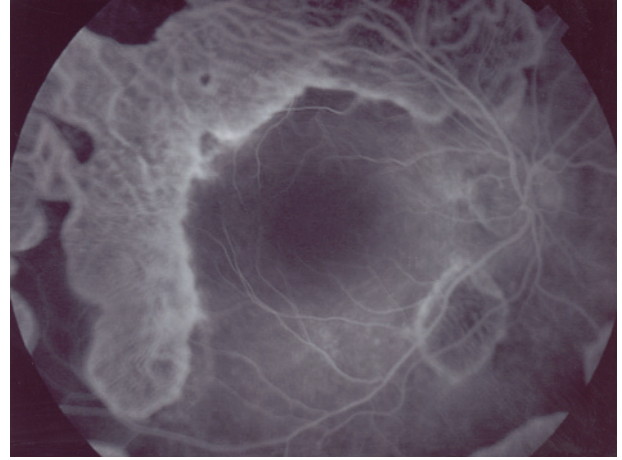
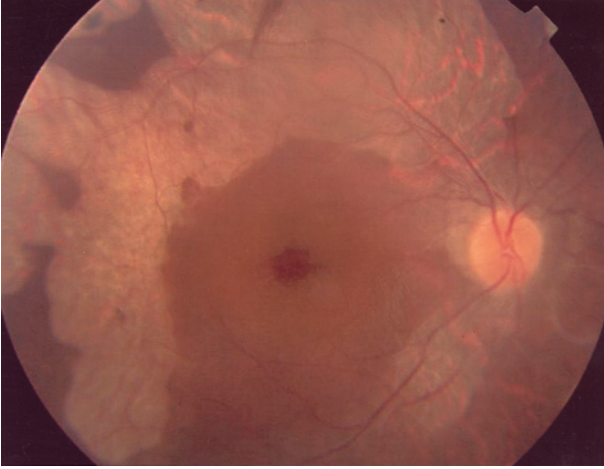
lerde görülmesiyle dikkat çekmektedir. Tipik retinitis pigmentosadan ayırımı sıklıkla kolay iken, atipik retinitis pigmentosa'dan ayırd edilmesi daha güçtür. Retinadaki kemik-spikül yapıları ve arterioller incelenmenin varlığı, retinitis pigmentosa'yı düşündürmelidir. Gyrate atrofide de görülebilen pigment kümelenmeleri ise daha yoğundur ve yaygın atrofik lezyonlarla birliktelik göstermektedir.

### Tedavi

Tedavide asıl amaç plazma ornitin seviyesini düşürmektir. İnsanlarda<sup>9</sup> ve farelerde geliştirilen<sup>22</sup> gyrate atrofi modellerinde plazma ornitin konsantrasyonunun düşürülmesi ile retinal dejenerasyon progresyonunun yavaşladığı veya engellenebildiği gösterilmiştir. Plazma ornitin seviyesinin düşürülmesi vitamin B6 takviyesi, argininden fakir diyet veya oral kreatinin tedavisi ile mümkün olabilmektedir.

### 1-Piridoksin (vitamin B6) tedavisi:

Pridoksin OAT'ın koenzimidir. Olguların bir kısmında 1 haftalık oral 300-500mg/gün pridoksin tedavisi ile plazma ornitin düzeylerinde %30-50 düşüş saptanırken diğerlerinde hiç cevap alınmadığı gözlenmesi nedeniyle genetik bir heterojeniteden bahsedilmektedir. Heterozigot hastaların OAT aktivitesinin %50'sine sahip oldukları ve verilen oral pridoksin tedavisi ile bu residüel enzim aktivitesinin uyarıldığı düşünülmektedir. Vitamin B6'ya duyarlı gyrate atrofilili olgularda hastalık daha hafif bir seyir göstermektedir<sup>10,22</sup>. Vitamin B6 takviyesinin, serum ornitin seviyesini düşürmesine rağmen koryoretinal dejenerasyonda bir düzelmeye yol açmayan vakalar da bildirilmesi nedeniyle tedavi edici değeri konusunda karar birliğine varılamamıştır<sup>9</sup>.



**Resim 2a-b:** Gyrate atrofilili bir olgumuza ait renkli fundus görünümü (2a) ve FLORESEİN anjiyografi görünümü (2b).

**2- Argininden fakir diyet:** Arginin'den sentezlenen bir non-esansiyel amino asit olan ornitin plazma seviyesini düşürebilmek için arginin ve proteinden fakir diyet önerilmektedir<sup>22</sup>. Doğru ve düzenli uygulanılabildiğinde plazma ornitin seviyeleri normal seviyelere yaklaşabilmekle beraber, hastalar tarafından uyumu zor bir tedavi yöntemidir. Arginin ve proteinden fakir diyet tedavisi başlanan gyrate atrofilili olgularda, yalnızca %20'lik bir grubun tedaviyi tolere ederek devam edebildikleri saptanmıştır<sup>22</sup>.

Ornitin, lizin ve arginin ortak bir renal transport sistemine sahip olduklarından, oral lizin takviyesi ile plazma lizin seviyesi artırılarak, ornitin ve arginin'in renal emilimi kompetitif yolla önlenmektedir<sup>24</sup>. Burdan yola çıkarak Peltola ve arkadaşları gyrate atrofilisi olan 3 yetişkin olguya 1 hafta boyunca 10 gr/gün dozda oral lizin tedavisi uygulamışlar ve plazma ornitin seviyelerinin %30-39 oranında düşürüldüğünü göstermişlerdir<sup>25</sup>. Daha sonra yapılan bir başka çalışmada gyrate atrofilili ve hiperornitinemili 3 olguya 40-55 gün boyunca 10-15 gr/gün dozda oral lizin tedavisi uygulanmış, tedavi sonunda bazal ornitin

konsantrasyonunda %21-31 oranında bir azalma saptanmıştır<sup>26</sup>. Arginin'den kısıtlı diyeti tolere edemeyen ve vitamin B6'ya duyarsız bu olgularda, günde 15 gr.lık oral lizin uygulamasının 10 gr/gün doz uygulamasına göre daha etkin olduğu, ancak retinal dejenerasyonun progresyonunun önlenmesi için gereken normal plazma ornitin seviyesinin temini için tek başına yeterli olamayacağı gösterilmiştir. Oral lizin tedavisinin arginin'den fakir diyete destek tedavi niteliğinde uygulanmasının hem hasta uyumunu hem de tedavinin etkinliğini artırıcı etkide olacağı düşünülmektedir<sup>26</sup>.

**3- Kreatin tedavisi:** Ornitin, kreatin sentezindeki hız belirleyici enzim olan L-arginin-glisin amidinotransferaz'ın güçlü bir inhibitörüdür. Kreatin sentezindeki azlığın gyrate atrofi patogenezinde rol oynayabileceği düşüncesiyle yapılan bir çalışmada, 1.5 gr/gün dozda, 5 yıl süreyle oral yoldan kreatin uygulanan olgularda oftalmolojik muayene bulgularının gyrate atrofinin progresyonunu engellemediği, iskelet kasındaki anormalliklerin ise azaldığı veya tümüyle kaybolduğu

kaydedilmiştir<sup>8</sup>. Bu uzun dönemli prospektif çalışmada beklenen başarının gözde elde edilememiş olmasının nedenleri arasında uygulama dozunun düşük olması veya karaciğerde sentezlendikten sonra hematojen yolla dokulara taşınan kreatin fosfatın, kaslara rahatlıkla ulaşabilmesine rağmen kan-beyin ve kan-retina bariyerini geçememesi olabileceği düşünülmüştür. Ayrıca göz bulgularının kastaki değişikliklerdeki gibi doğrudan kreatin seviyesi ile ilişkilendirilmesi de mümkün değildir. Tüm bu nedenlerden dolayı gyrate atrofi tedavisinde oral kreatin tedavisi beklenen olumlu sonuçları verememektedir.

### Olgularımız

Gazi Üniversitesi Göz Hastalıkları Kliniğinde 1996-2000 yılları arasında 5 hastaya gyrate atrofi tanısı konmuştur. Ortalama yaşları  $22 \pm 13.4$  (11-45 yaş) olan olguların 4'ü kadın, 1'i erkektir. Olguların kliniğimize başvuru şikayetleri özellikle geceleri daha belirgin olan görme güçlüğü idi. Tümünde akraba evliliği öyküsü olan olguların yapılan oftalmolojik muayenelerinde en iyi düzeltilmiş görme keskinlikleri 0.1 ile 0.5 arasında değişmekte olup, ortalama sferik değer  $-2.50 \pm 1.50D$  idi. Üç olguda arka subkapsüler katarakt (Resim 1) saptanmış, yapılan görme alanı (kinetik perimetre) incelemelerinde konsantrik daralma izlenmiştir (Şekil 2). Tüm olgularda fundus bulguları gyrate atrofi için tipik görünümde idi (Resim 2). Yapılan kan analizlerinde plazma ornitin düzeyleri ortalama  $36.29 \pm 5.28$  mmol/dl (31.99 - 44.3 mmol/dl, normal: 7.5 mmol/dl); plazma pridoksal fosfat düzeyleri ise  $3.8 \pm 1.48$  µg/lt (2-6 µg/lt, normal: 5-50 µg/lt) olarak saptanmıştır. Olguların tümüne proteinden ve argininden fakir diyet tedavisi ile oral vitamin

B6 takviyesi önerilmiştir ancak yalnız 2 olgu tedaviye uyum sağlayabilmiştir. Ortalama 9 ay süren diyet tedavisini takiben, bu 2 olguda plazma ornitin seviyelerinde yaklaşık % 30 oranında azalma (ortalama plazma düzeyi 25.12 mmol/dl) sağlanmıştır. Olguların fundus muayenelerinde herhangi bir değişiklik izlenmezken, özellikle gece görme güçlüğüne ilişkin subjektif yakınmalarda azalma dikkati çekmiştir.

Koroid ve retinanın yavaş progresyon gösteren distrofik bir hastalığı olan gyrate atrofi, tipik fundus görünümü, plazma ornitin seviyesindeki yükseklik ve otozomal resesif geçiş özelliği ile koryoretinal atrofi ile giden diğer hastalıklardan kolaylıkla ayırt edilebilmektedir. Özellikle akraba evliliği oranlarının yüksek olduğu ülkemizde hastaların erken tanı ve tedavisinin sağlanması; hastalara hastalığın genetik geçişi hakkında bilgi verilmesi oldukça önemli bir husustur. Uygulaması zor bir tedavi olan diyet tedavisinin hastalara önemi yeterince anlatılarak, hastalığın seyrinin yavaşlatılabilmesi mümkün olacaktır.

### KAYNAKLAR :

- 1- Kaiser-Kupfer MI, Valle D, Del Valle LA. A specific enzyme defect in gyrate atrophy. Am J Ophthalmol 1978; 85: 200-4.
- 2- Simell o, Takki K. Raised plasma ornithine and gyrate atrophy of the choroid and retina. Lancet 1973; 1:1031-3.
- 3- Takki K, Simell O. Genetic aspects in gyrate atrophy of the choroid and retina with hyperornithinemia. Br J Ophthalmol 1974; 58: 907-16.
- 4- Yanoff M, Duker JS, Grover S, Fishman GA. Choroidal dystrophies. Ophthalmology, Mosby, Barcelona- Spain 1999; 8.13.1-6.
- 5- Wang T, Lawler AM, Steel G, Sipila I, Milam AH, Valle D. Mice lacking ornithine d amino-transferase have paradoxical neonatal hypornithinemia and retinal degeneration. Nature Genet 1995; 11:185-90.

- 6- Kuwabara T, Ishikawa Y, Kaiser-Kupfer MI. Experimental model of gyrate atrophy in animals. *Ophthalmology* 1981;88: 331-4.
- 7- Ueda M, Masu Y, Ando A, Maeda H, Del Monte MA, Uyama M, Ito S. Prevention of ornithine cytotoxicity by proline in human retina pigment epithelial cells. *Invest Ophthalmol Vis Sci* 1998; 39: 820-7.
- 8- Vannas-Sulonen K, Sipila I, Vannas A, Simell O, Rapola J. Gyrate atrophy of the choroid and retina: a five-year follow up of creatine supplementation. *Ophthalmology* 1985; 92: 1719-27.
- 9- Kaiser-Kupfer MI, Caruso RC, Valle D. Gyrate atrophy of the choroid and retina: long term reduction of ornithine slows retinal degeneration. *Arch Ophthalmol* 1991; 109: 1539-1548.
- 10- Hayasaka S, Saito T, Nakajima H. Gyrate atrophy with hyperornithinemia: different types of responsiveness to vitamin B6. *Br J Ophthalmol* 1982; 65: 478-83.
- 11- O'Donnell J, Cox D, Shows T. The ornithine aminotransferase gene is on human chromosome 10. *Invest ophthalmol Vis Sci* 1985; 26:128 (ARVO Abstract).
- 12- Brody LC, Mitchell GA, Obie C, Michaud J, Steel G, Fontaine G, Robert MF, Sipila I, Kaiser-Kupfer MI, Valle D. Ornithine d aminotransferase mutations in gyrate atrophy: allelic heterogeneity and functional consequences. *J Biol Chem* 1992; 267: 3302-7.
- 13- Peltola KE, Nantö-Salonen K, Heinonen OJ et. Al. Ophthalmologic heterogeneity in subjects with gyrate atrophy of choroid and retina harboring the L402P mutation of ornithine aminotransferase. *Ophthalmology* 2001; 108: 721-9.
- 14- Hasanoğlu A, Biberöğlu G, Tümer L. Gyrate atrophy of the choroid and retina. *The Turkish Journal of Pediatrics* 1996; 38: 253-256.
- 15- Durukan H, Tunç M. Gyrate atrofi- Aynı aileden üç olgu. *Ret-vit* 2000; 8: 288-291.
- 16- Kaiser- Kupfer MI, Ludwig IH, de Monasterio FM, Valle D, krieger I. Gyrate etrophy of the choroid and retina: Early findings. *Ophthalmology* 1985; 92: 394-401.
- 17- Kaiser-Kupfer MI, Kuwabara T, Uga S, Takki K, Valle D. Cataract in gyrate atrophy: Clinical and morphological studies. *Invest ophthalmol Vis Sci* 1983; 24: 432-6.
- 18- Caruso RC, Nussenblatt RB, Csaky KG, Valle D, Kaiser-Kupfer MI. Assesment of visual function in patients with gyrate atrophy who are considered candidates for gene replacement. *Arch Ophthalmol* 2001; 119: 667-669.
- 19- Sipila I, Simell O, Rapola J, Sainio K, tuuteri L. Gyrate atrophy of choroid and retina with hyperornithinemia:tubular aggregates and type 2 fiber atrophy in muscle. *Neurology* 1979; 29: 996-1005.
- 20- Kaiser-Kupfer MI, Kuwabara T, Askansas V et. Al. Systemic manifestations of gyrate atrophy of the choroid and retina. *Ophthalmology* 1981; 88: 302-6.
- 21- McCulloch C, Marliss EB. Gyrate atrophy of the choroid and retina with hyperornithinemia. *Am J Ophthalmol* 1975; 80: 1047-57.
- 22- Wang T, Steel G, Milam AH,Valle D. Correction of ornithine accumulation prevents retinal degeneration in a mouse model of gyrate atrophy of the choroid and retina. *Proc Natl Acad Sci USA* 2000; 97: 1224-9.
- 23- Valle D, Walser M, Brusilow S, Kaiser-Kupfer MI, Takki K. Gyrate atrophy of the choroid and retina: biochemical considerations and experience with an arginine restricted diet. *Ophthalmology* 1981; 88: 325-330.
- 24- Giordano C, De Santo NG, Pluvio M, Santinelli R, Stoppoloni G. Lysine in treatment of hyperornithinemia. *Nephron* 1978; 22: 97-106.
- 25- Peltola K, Heinonen OJ, Nanto-Salonen K, Pulkki K. Oral lysine feeding in gyrate atrophy with hyperornithinemia- A pilot study. *J Inherit Metab Dis* 2000; 23: 305-7.
- 26- Elpeleg ON, Korman SH. Sustained oral lysine supplementation in ornithine d-aminotransferase deficiency. *J Inherit Metab Dis* 2001; 24: 423-4.